BG Klinikum Hamburg

Operative Therapien der neurogenen Mastdarmentleerungsstörung als Ultima Ratio bei Querschittlähmung (QSL):

Indikation, Techniken und Ergebnisse

Querschnittgelähmtenzentrum

G. Wollny

INDIKATIONEN

Stufenschema zur Darmentleerung bei QSL BGKH

BG Klinikum Hamburg

Interventionsablauf Darmmanagement

Schlaffer Darm

Ziel: geplante Darmentleerung (Rhythmus) in einer akzeptablen Zeit <1h
Rhythmus:→unter Berücksichtigung der Anamnese 1x oder 2x täglich

Ziel Stuhlkonsistenz: Bristol Stool Scale→(2-) 3 (wurstartig, klumpig wurstartig mit rissiger Oberfläche)

Klinische Symptome:
fehlender Analreflex, schlaffer Sphinkter ani externus, sekundäre Stuhlinkontinenz, perianale Sensibilitätsstörung

Maßnahmen:
Regulation der Stuhlkonsistenz:
Ausgewogene Ernährung, Ballaststoffe, ausreichende Flüssigkeitszufuhr (Empfehlung der Ausscheidungsmenge: mindestens1500ml/ 24h), Bewegung
bei Notwendigkeit, medikamnetöse Einstellung:

- Stuhl zu fest: Macrogol (Dosierung je nach Bristol Score), Lactulose, „Lobbach"- Müsli (Floh-u. Leinsamen)
- Stuhl zu flüssig: Indische Flohsamenschalen

Gastrokolischer Reflex

- warmes Getränk und/ oder Essen 20-30 min vor der Darmentleerung

Bettphase/ spinaler Schock
rektale medikamentöse Stimulation: Laxans Supp (Bisacodyl)

Abdominal-Massage/ Valsava-Manöver (Bauchpresse nach Inspiration und Luft anhalten), "Nach vorne Bewegen und Hochstützen"

digitale rektale Ausräumung (Technik beachten)

evtl. Mikroklist (zur möglichst vollständigen Entleerung)

evtl. Trans Anale Irrigation
(Indikationsbestätigung durch den Stationsarzt, Einweisung der MA erforderlich)

AMPULLENCHECK
ca. 10min nach der Entleerung: Ampulle leer?

bei insuffizienter Darmentleerung:

- orale Laxantien 8-12 Stunden vor der geplanten Darmentleerung
- Sennesblätter-Tee u.ä. Präparate
- Laxoberal-Tropfen (Natriumpicosulfat)

Stand 02.03.16.2016

BG Klinikum Hamburg

Interventionsablauf Darmmanagement

Spastischer Darm

Ziel: geplante Darmentleerung (Rhythmus) in einer akzeptablen Zeit <1h
sekundäre Stuhlkontinenz
Rhythmus:→unter Berücksichtigung der Anamnese 2 tägig oder täglich
(Uhrzeit möglichst an die Situation vor der Lähmung angleichen)

Ziel Stuhlkonsistenz: Bristol Stool Scale→(3-) 4
(wurstartig, mit rissiger Oberfläche; wurstartig mit glatter Oberfläche)

Klinische Symptome:
Anal-Reflex auslösbar, erhöhter Tonus des Sphinkter ani externus, sekundäre Stuhlinkontinenz, perianale Sensibilitätsstörung

Maßnahmen:
Regulation der Stuhlkonsistenz:
Ausgewogene Ernährung, Ballaststoffe, ausreichende Flüssigkeitszufuhr (Empfehlung der Ausscheidungsmenge: mindestens1500ml/ 24h), Bewegung
bei Notwendigkeit, medikamnetöse Einstellung:

- Stuhl zu fest: Macrogol (Dosierung je nach Bristol Score), Lactulose, „Lobbach"- Müsli (Floh-u. Leinsamen)
- Stuhl zu flüssig: Indische Flohsamenschalen

Gastrokolischer Reflex

- warmes Getränk und/ oder Essen 20-30 min vor der Darmentleerung

a) rektale digitale Stimoulation/ Anal Stretching
b) rektale Stimulation durch Dehnungsreiz: - 2 Supps Lecicarbon
- warmes Klysma/Mikroklist
c) rektale medikamentöse Stimulation: 1 Supp Laxans (Bisacodyl)
+ 1Supp Lecicarbon

Abdominal-Massage/ Valsalva-Manöver (Bauchpresse nach Inspiration und Luft anhalten), "Nach vorne Bewegen und Hochstützen"

digitale Stimulation/ Anal-Stretching ggf. digitale rektale Ausräumung (Technik beachten)

evtl Trans Anale Irrigation Indikationsbestätigung durch den Stationsarzt, Einweisung der MA erforderlich

AMPULLENCHECK
ca. 10min nach der Entlee-rung: Ampulle leer?

bei insuffizienter Darmentleerung:

- orale Laxantien 8-12 Stunden vor der geplanten Darmentleerung
- Sennesblätter-Tee u.ä. Präparate
- Laxoberal-Tropfen (Natriumpicosulfat)

Stand 02.03.2016

insuffizientes Darmmanagement bei QSL:

- Versagen des Stufenschemas
- Fehlende Kompliance mit Ausbildung von Dekubitus
- dilatierter Analring (Abführpraktiken!)
- spastischer Analring
- Megakolon
- Kolon elongatum

TECHNIKEN

wann was operieren?

- Hämorrhoiden und Analprolaps → Hämorrhoidektomie / Longo /AP
- periproktitische Fisteln und Abszesse → lokale OP / AP
- analnaher Dekubitus → AP
- Dekubitusprophylaxe → AP
- insuffizientes Darmmanagement bei langjähriger QSL → AP
  - überlange Abführzeiten
  - Wunsch des Patienten
- insuffizientes Darmmanagement bei Erstbehandlung QSL → AP
  - pulmonale Beinträchtigung bei erhöhtem intrabdom. Druck

BG Klinikum Hamburg

Technik

STAPLER-HÄMORRHOIDOPEXIE (LONGO-OP)

OP-Vorbereitung

- Patient zur OP nüchtern
- OP unter Vollnarkose (selten Spinale)
- am morgen des OP-Tages abführen lassen
- Singleshot-i.v.-Antibiose perioperativ
  → Cephazolin 2g und Metronidazol 500mg
- Eine ausgiebige Darmspülung (oral oder retrograd) ist praeoperativ nicht erforderlich

Technik: Longo-OP

Technik: Longo-OP

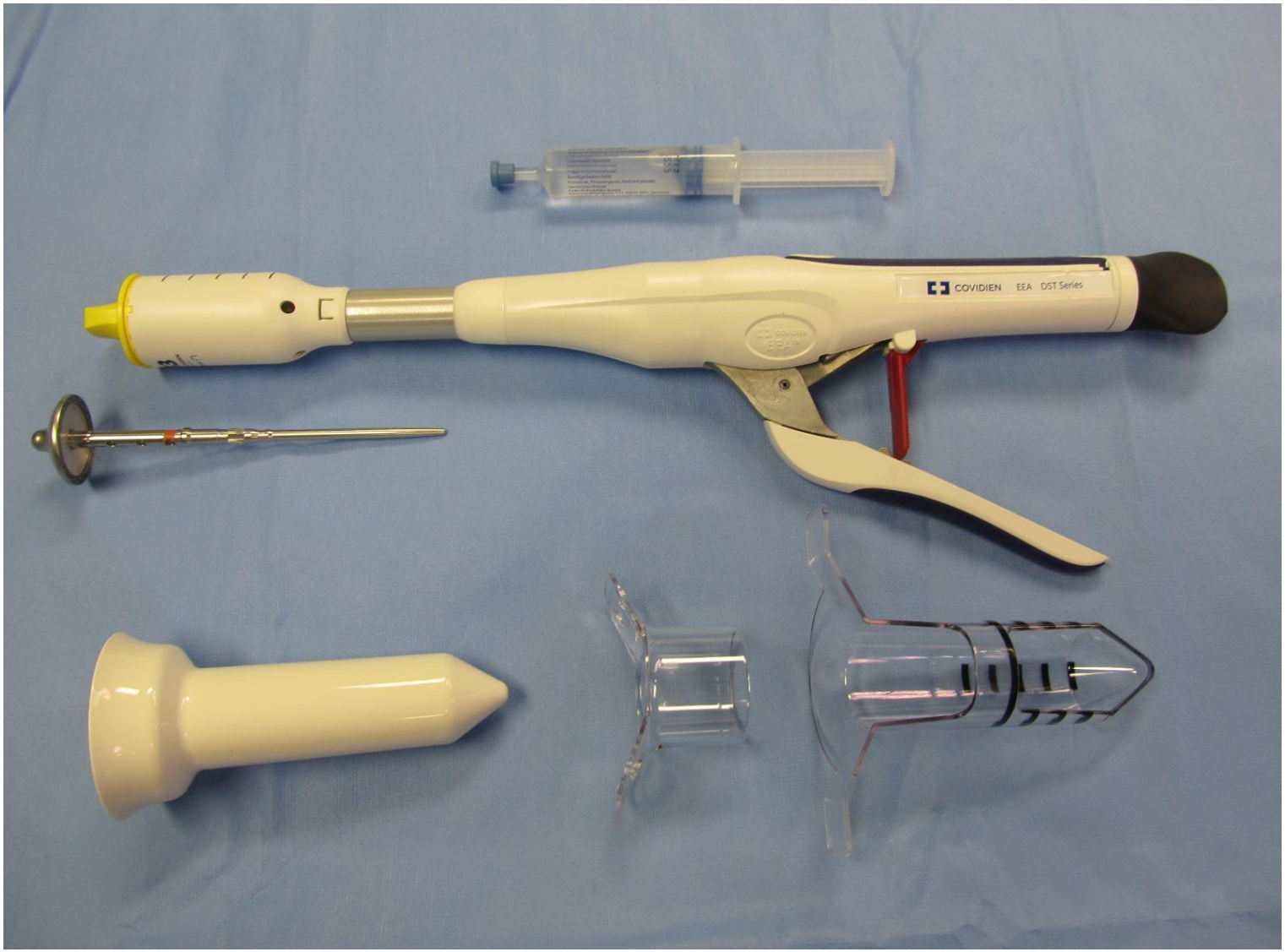

Technik: Longo-OP

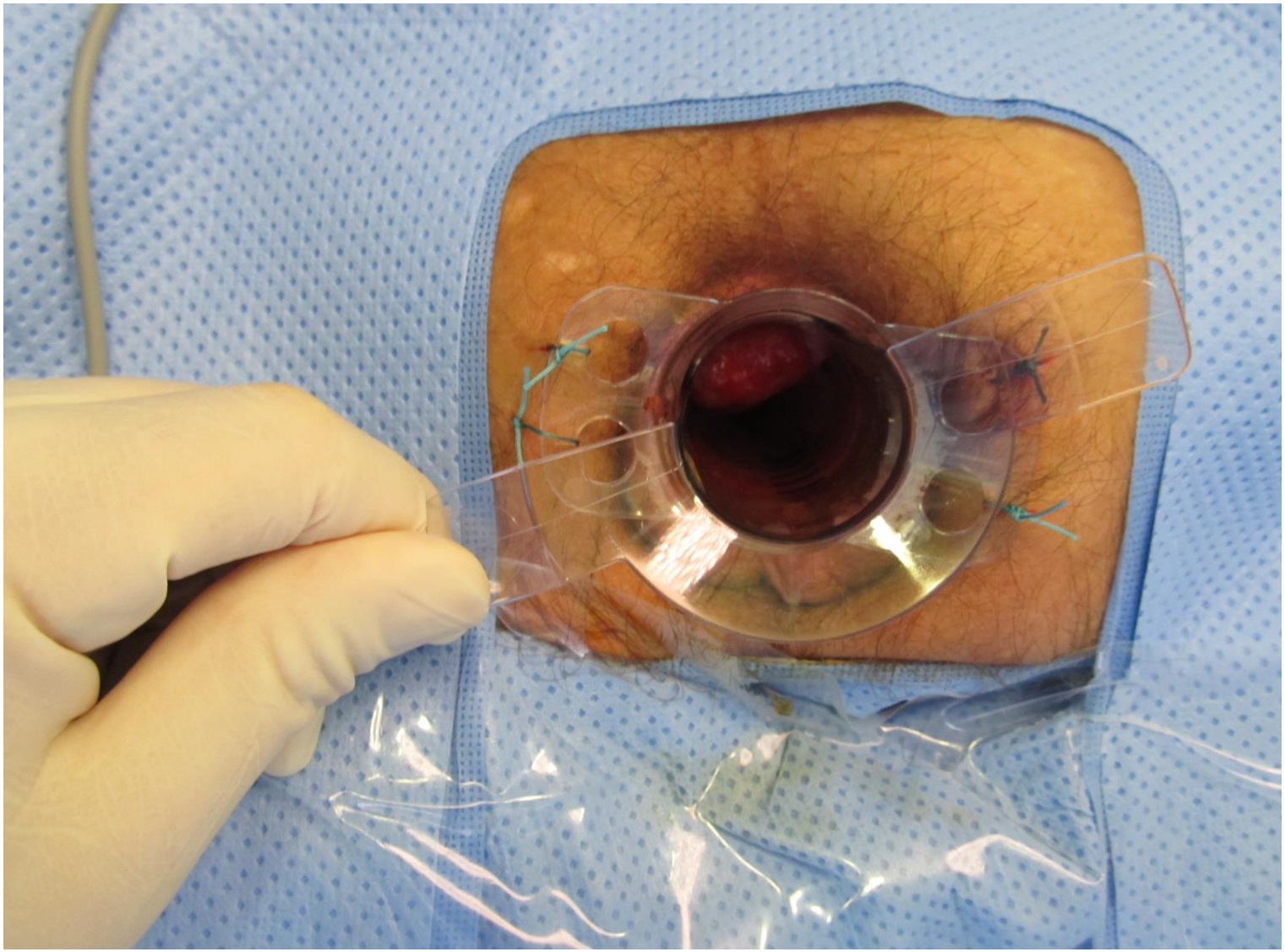

Technik: Longo-OP

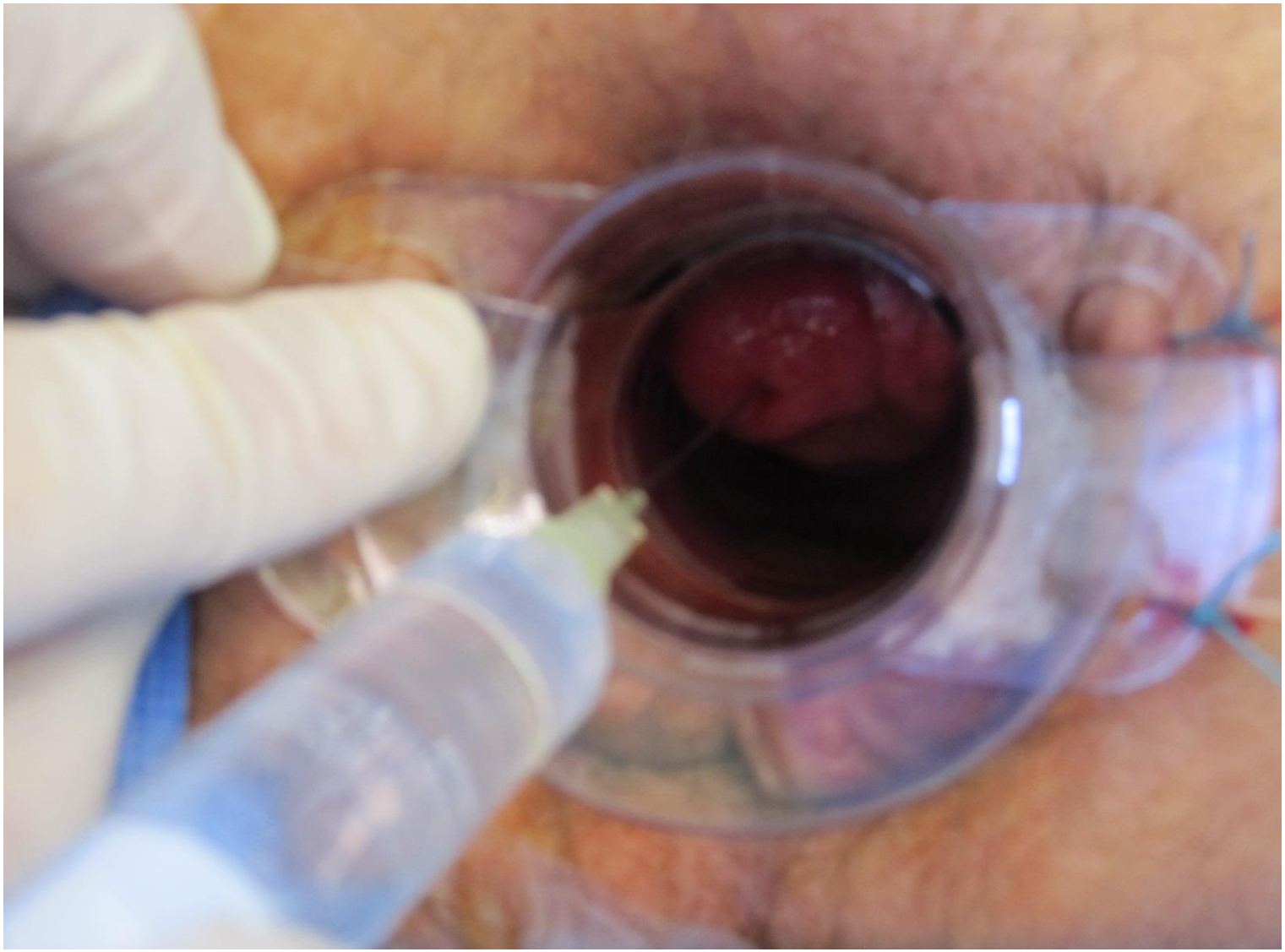

Technik: Longo-OP

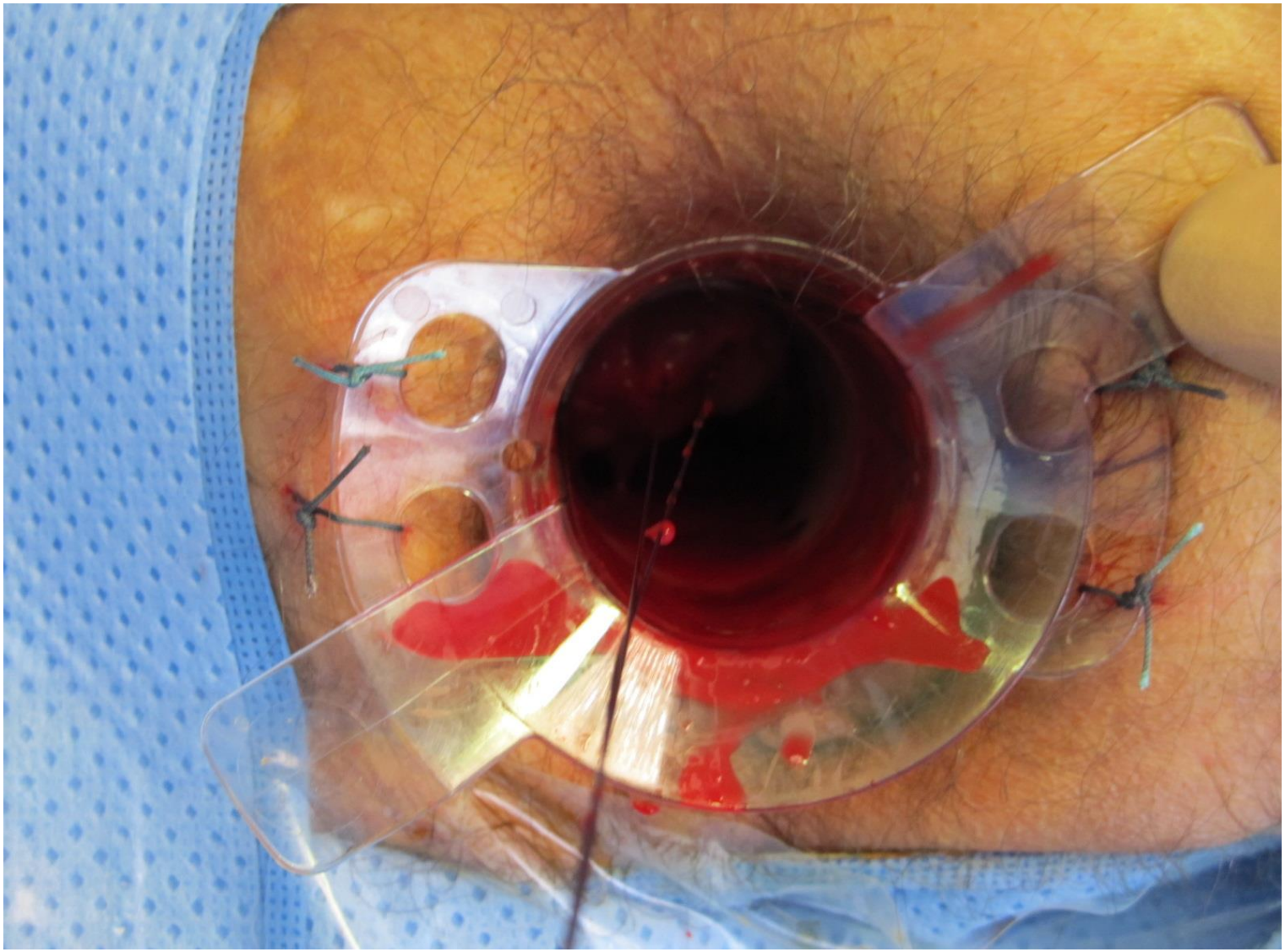

Technik: Longo-OP

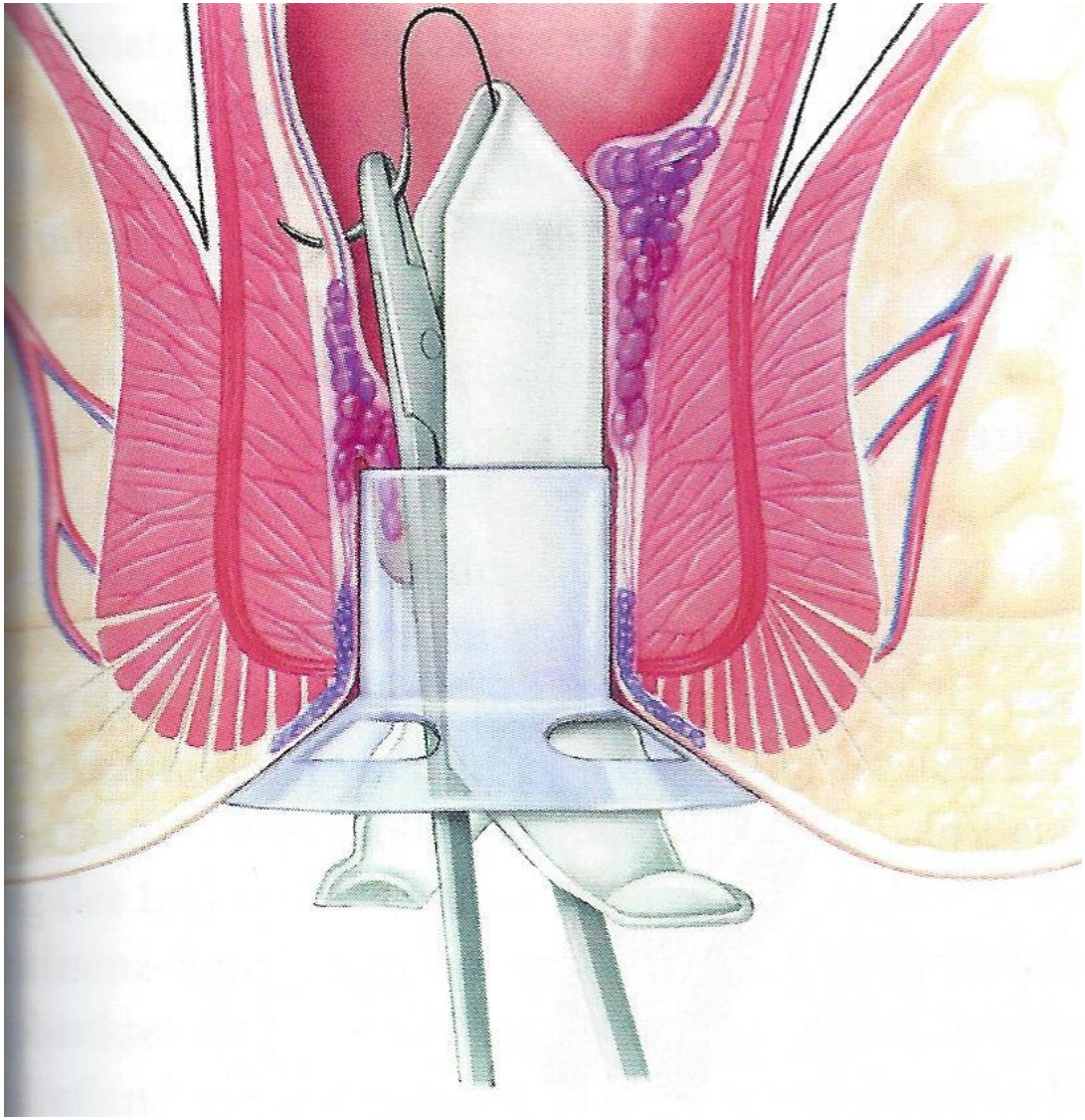

Technik: Longo-OP

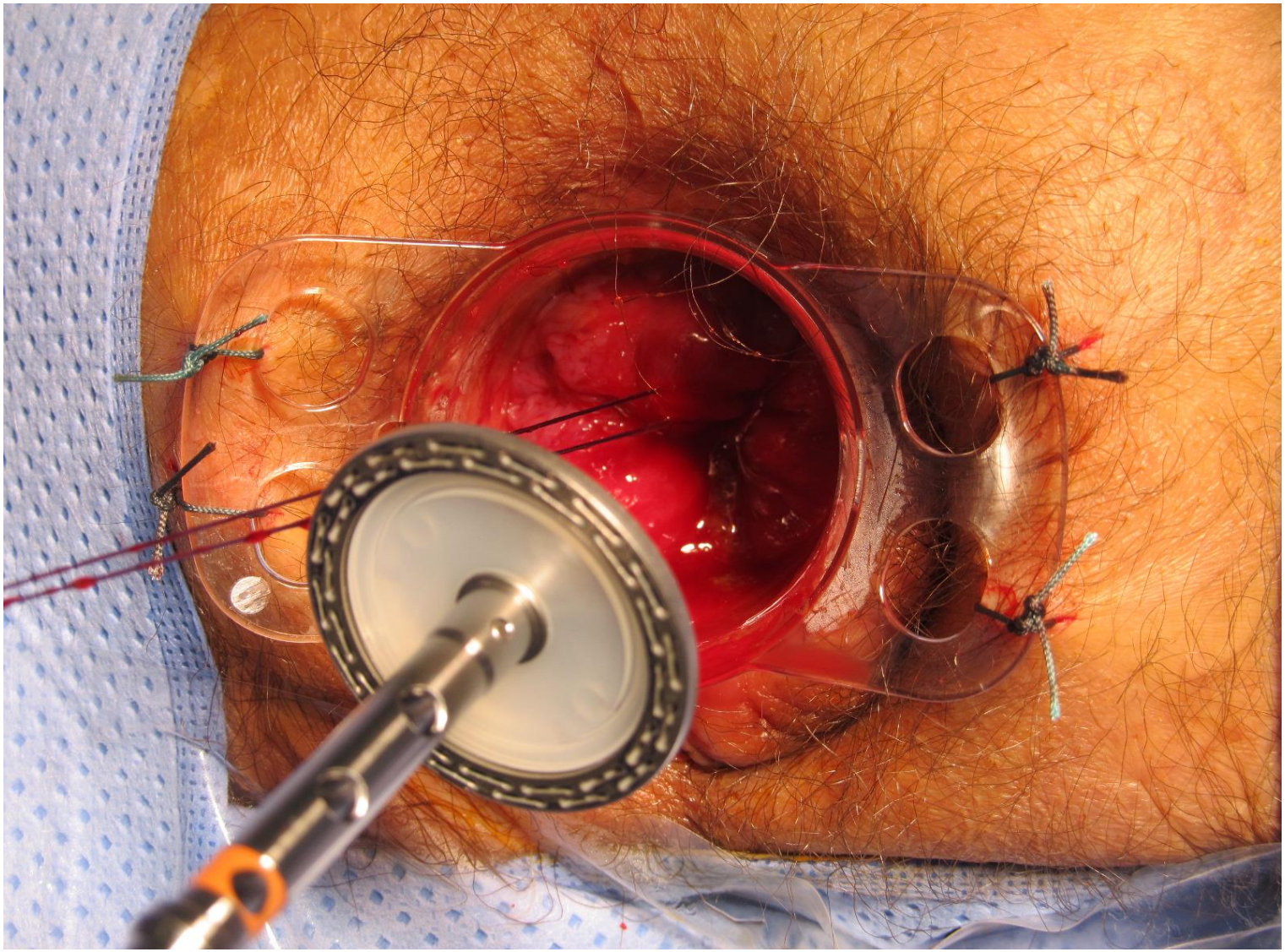

Technik: Longo-OP

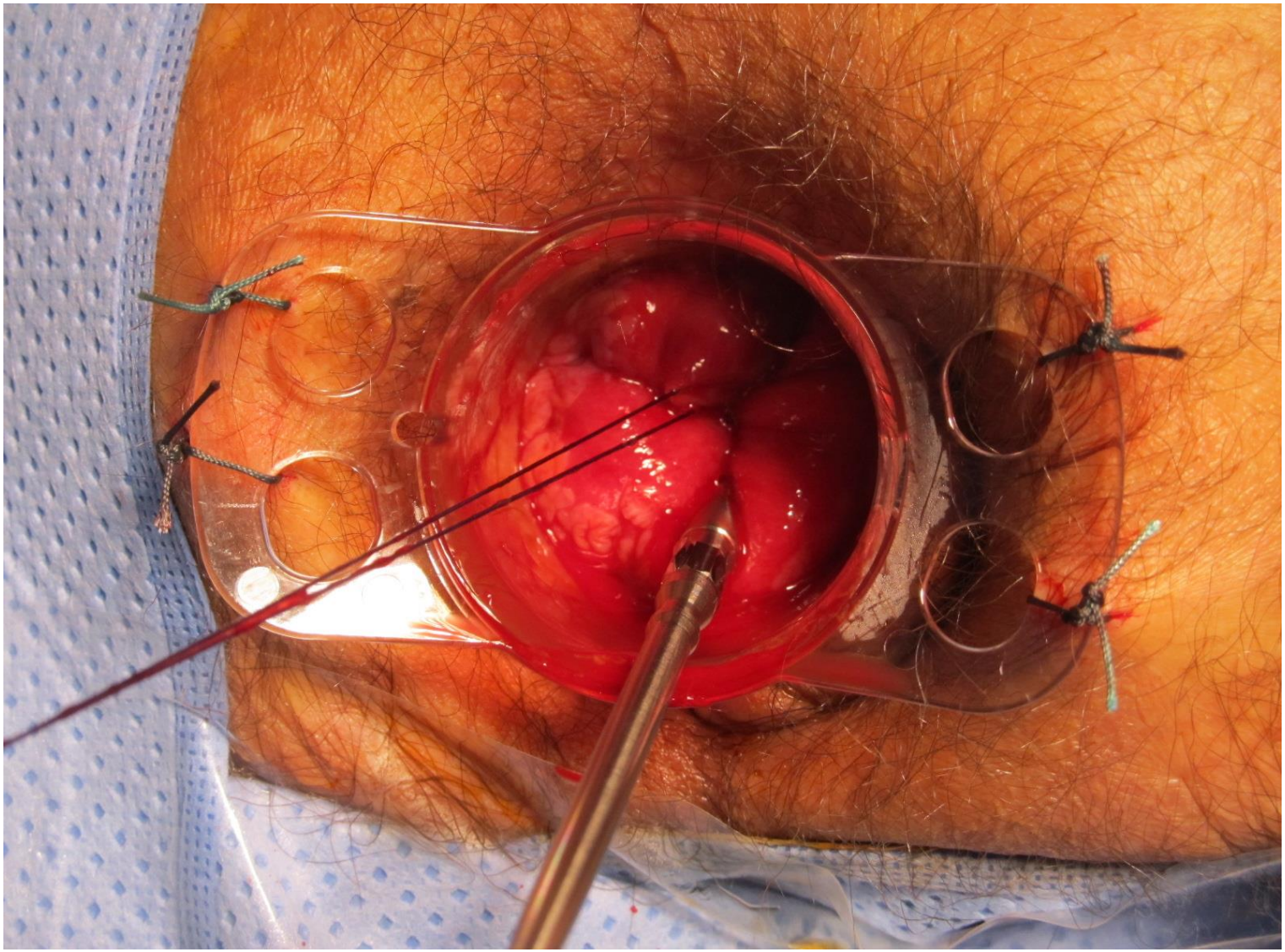

Technik: Longo-OP

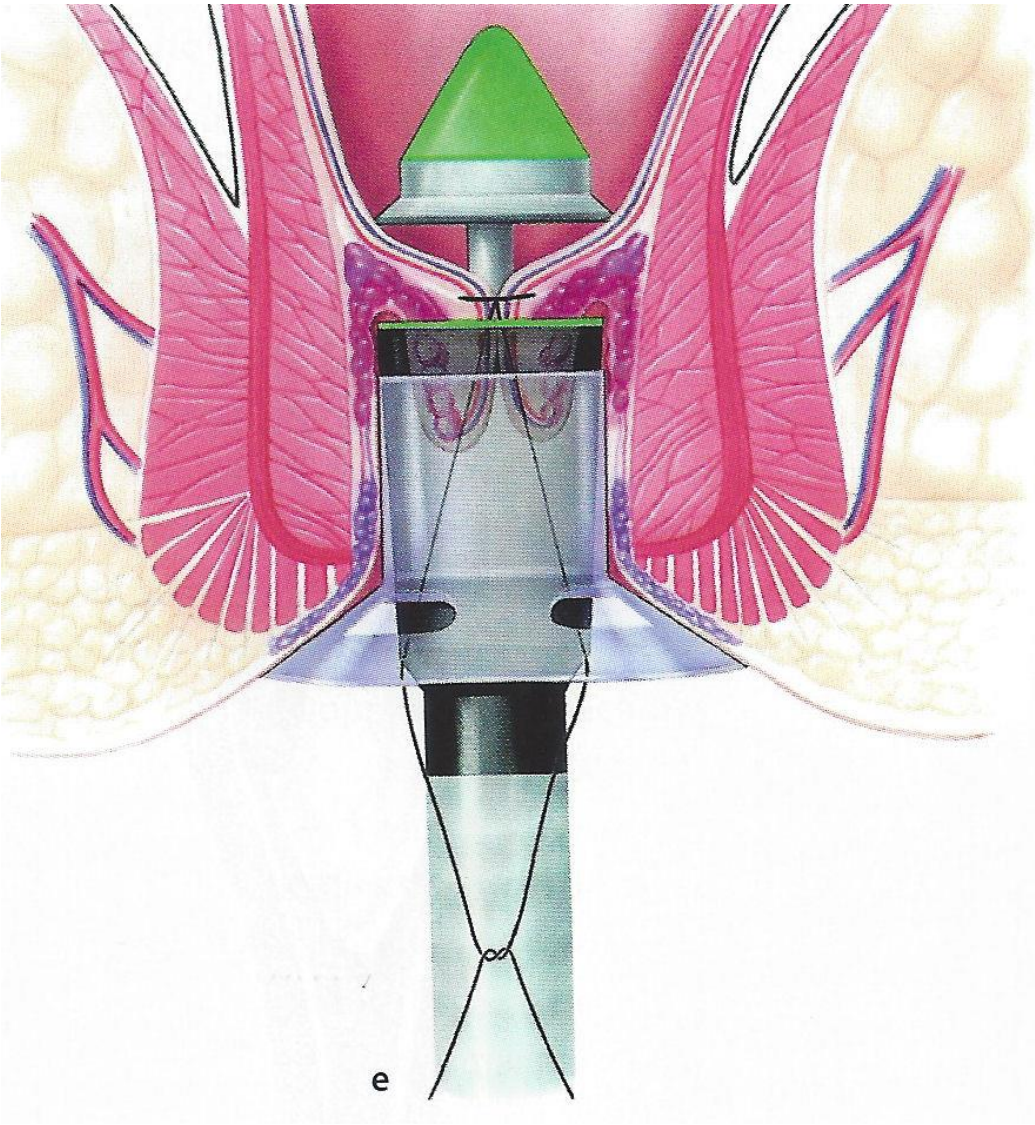

Technik: Longo-OP

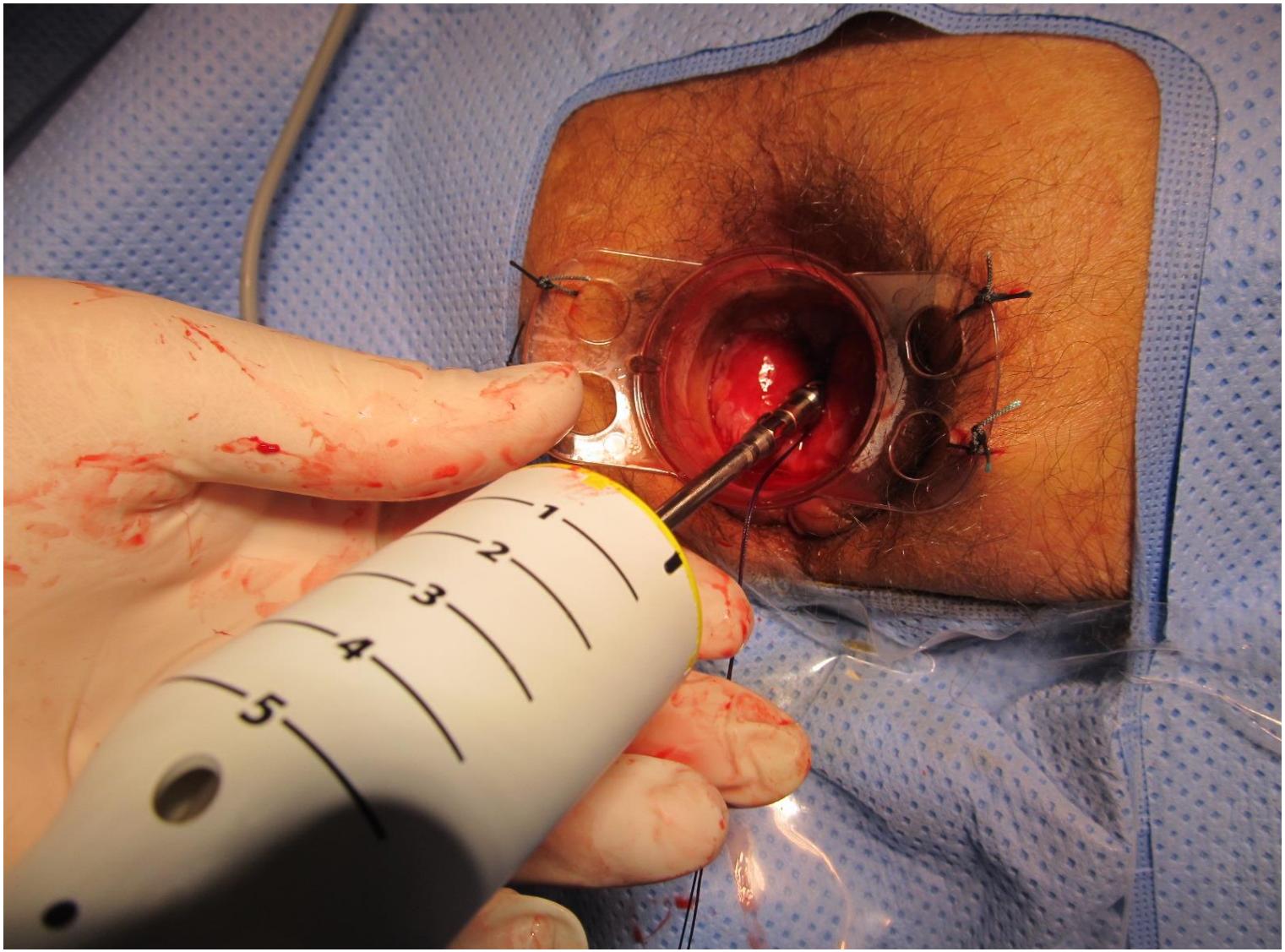

Technik: Longo-OP

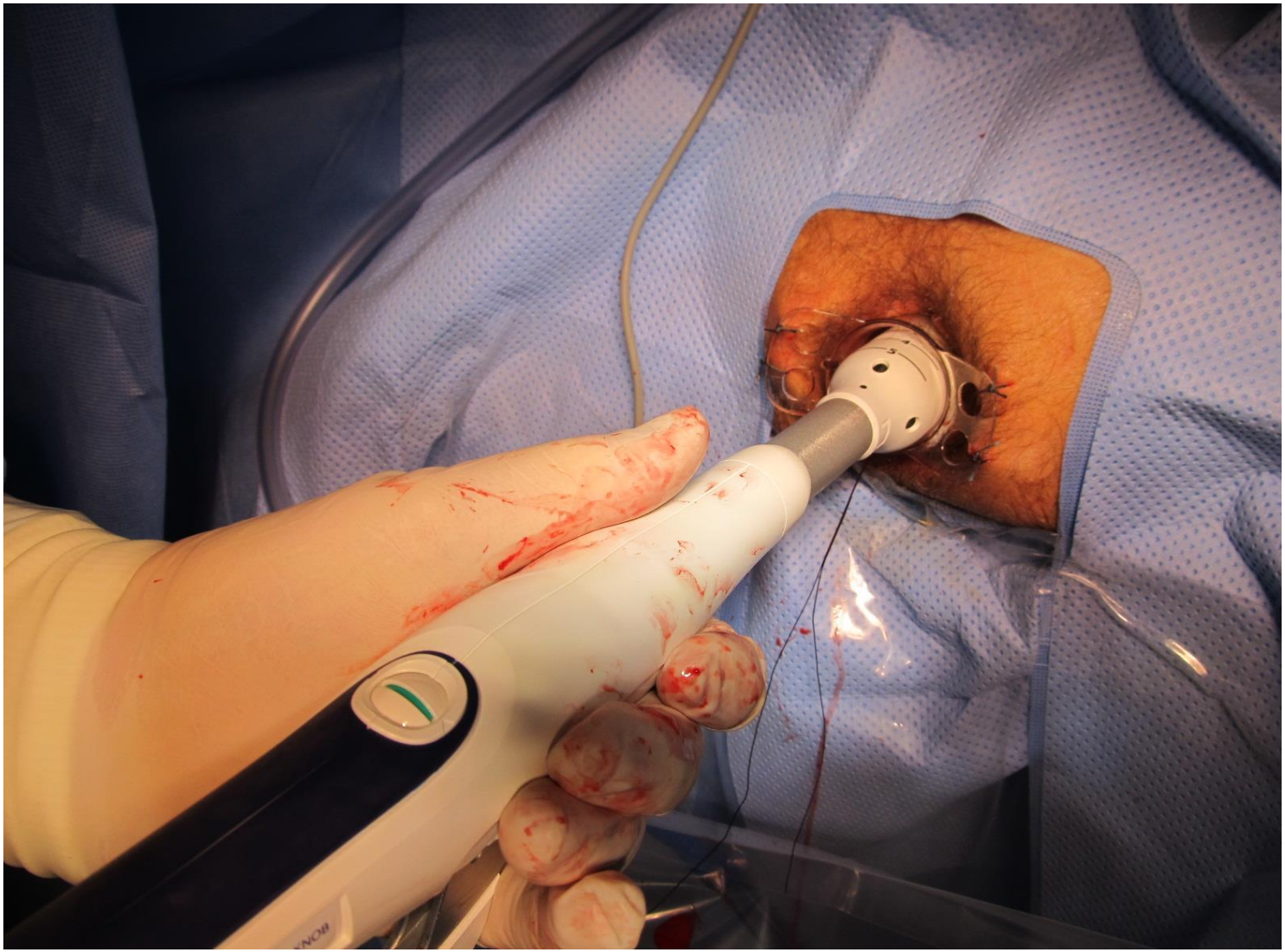

Technik: Longo-OP

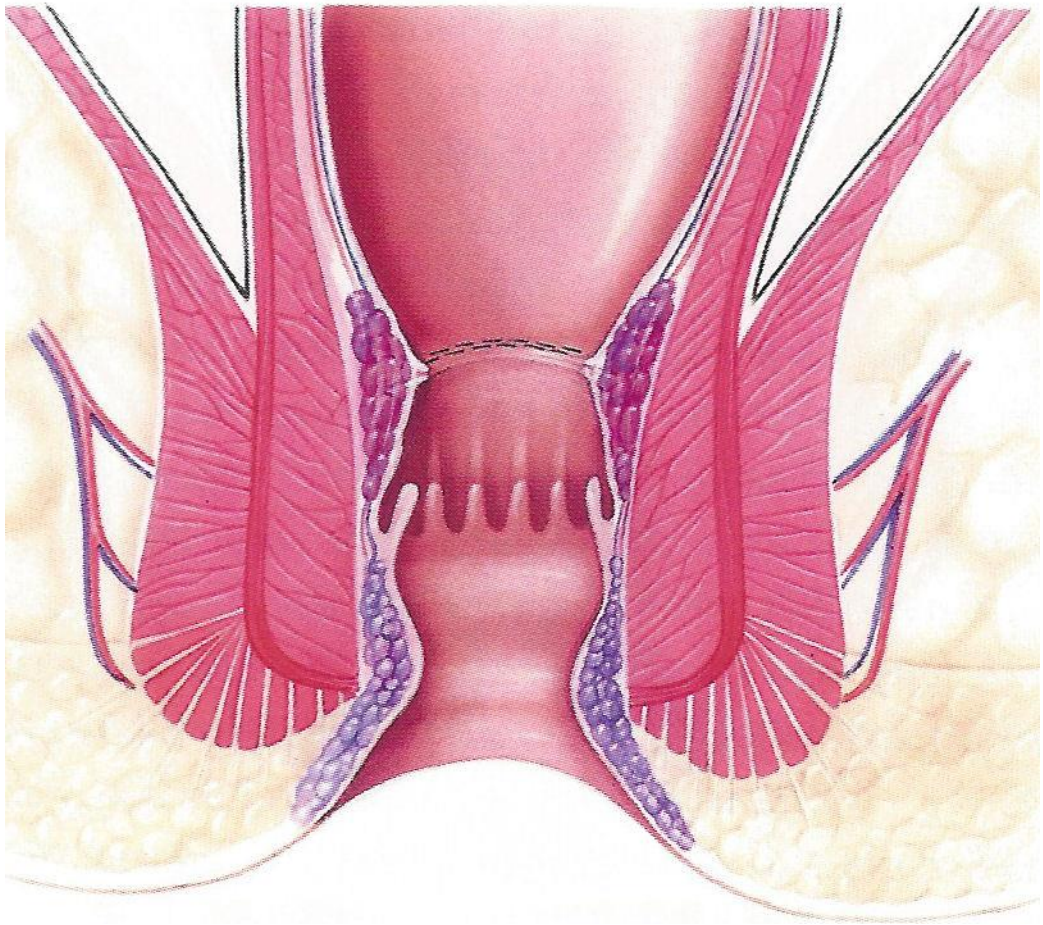

Technik: Longo-OP

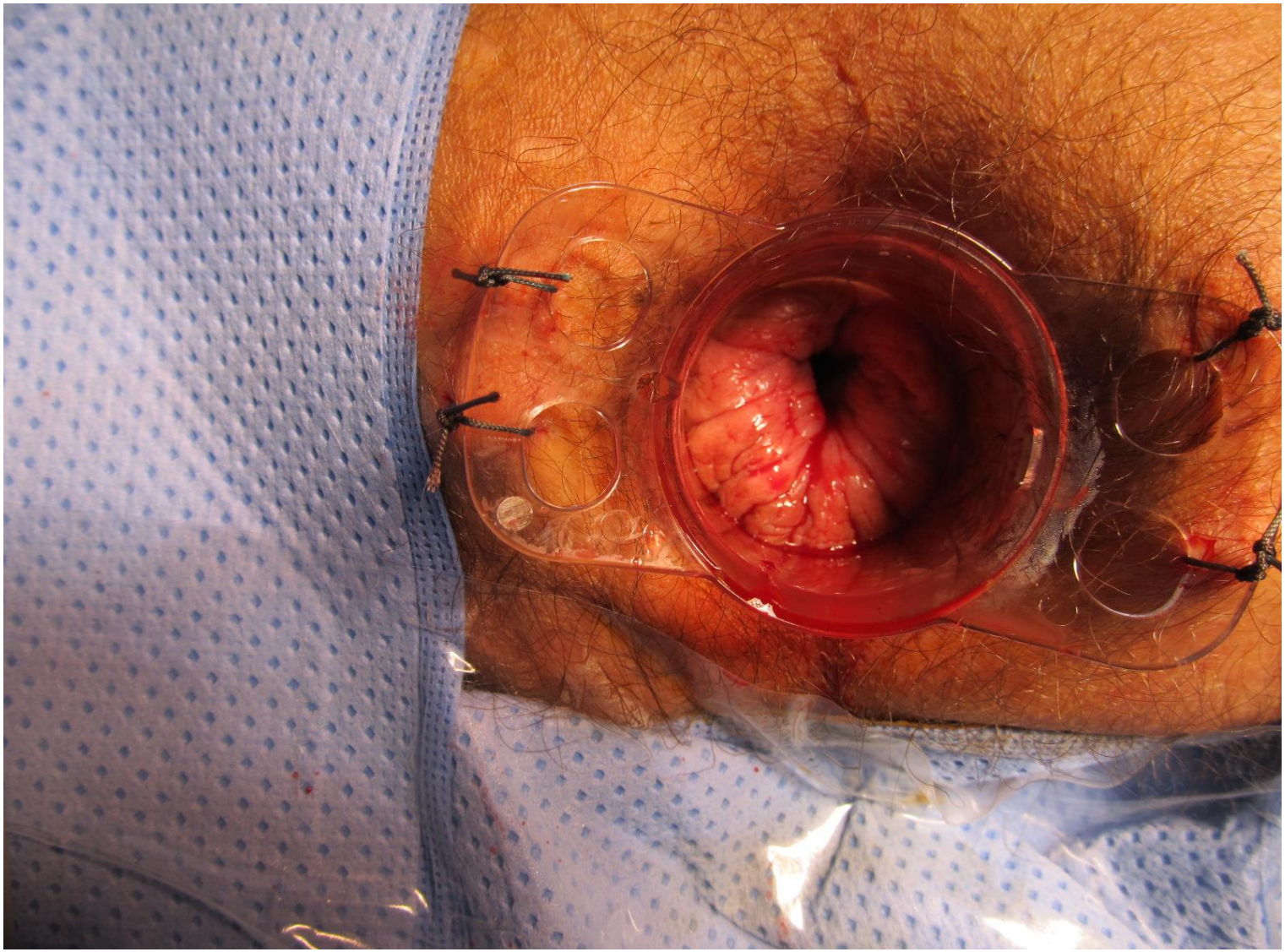

Technik: Longo-OP

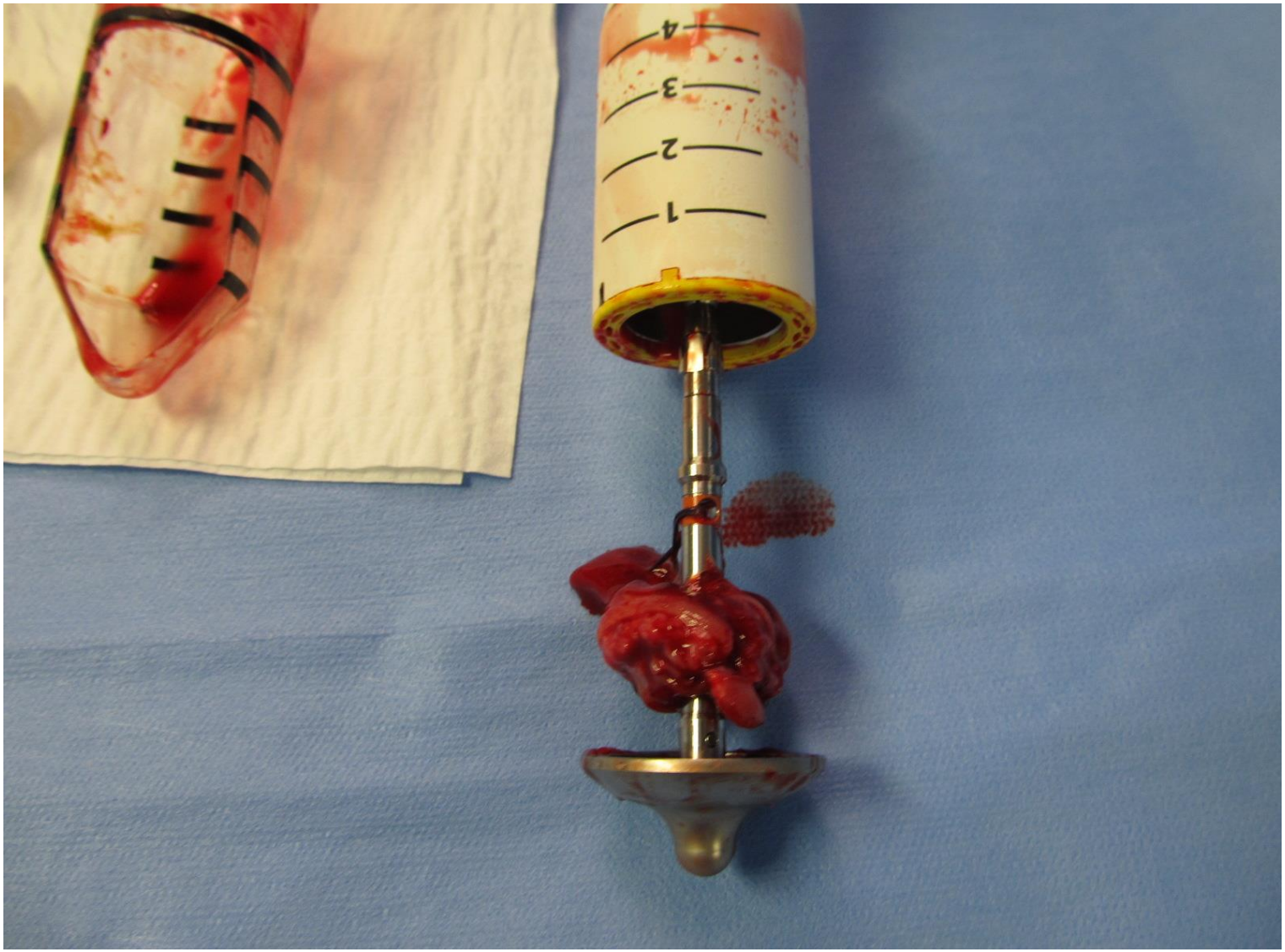

Technik: Longo-OP

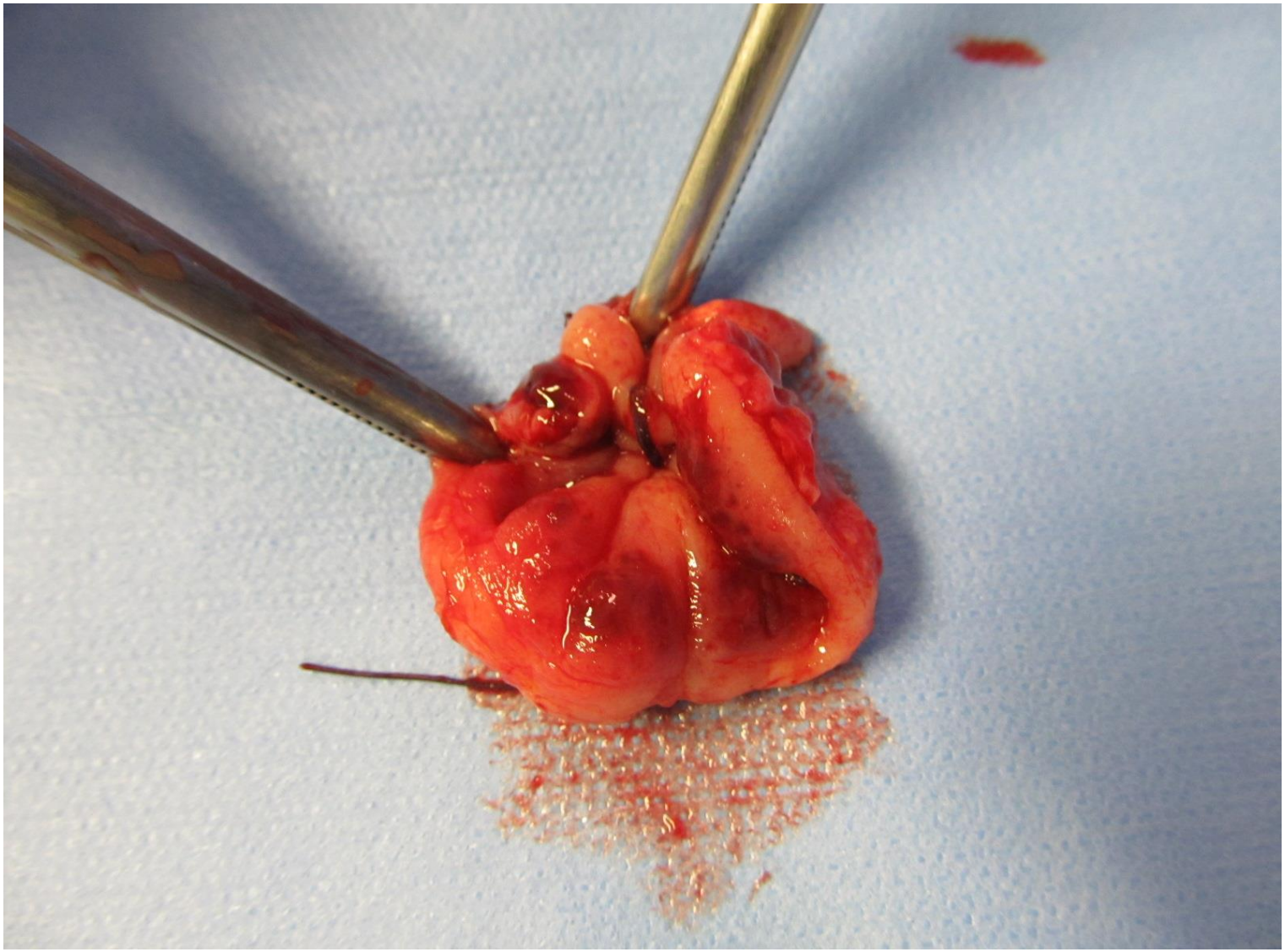

Technik: Longo-OP

Technik: Longo-OP

Technik: Longo-OP

Technik: Longo-OP

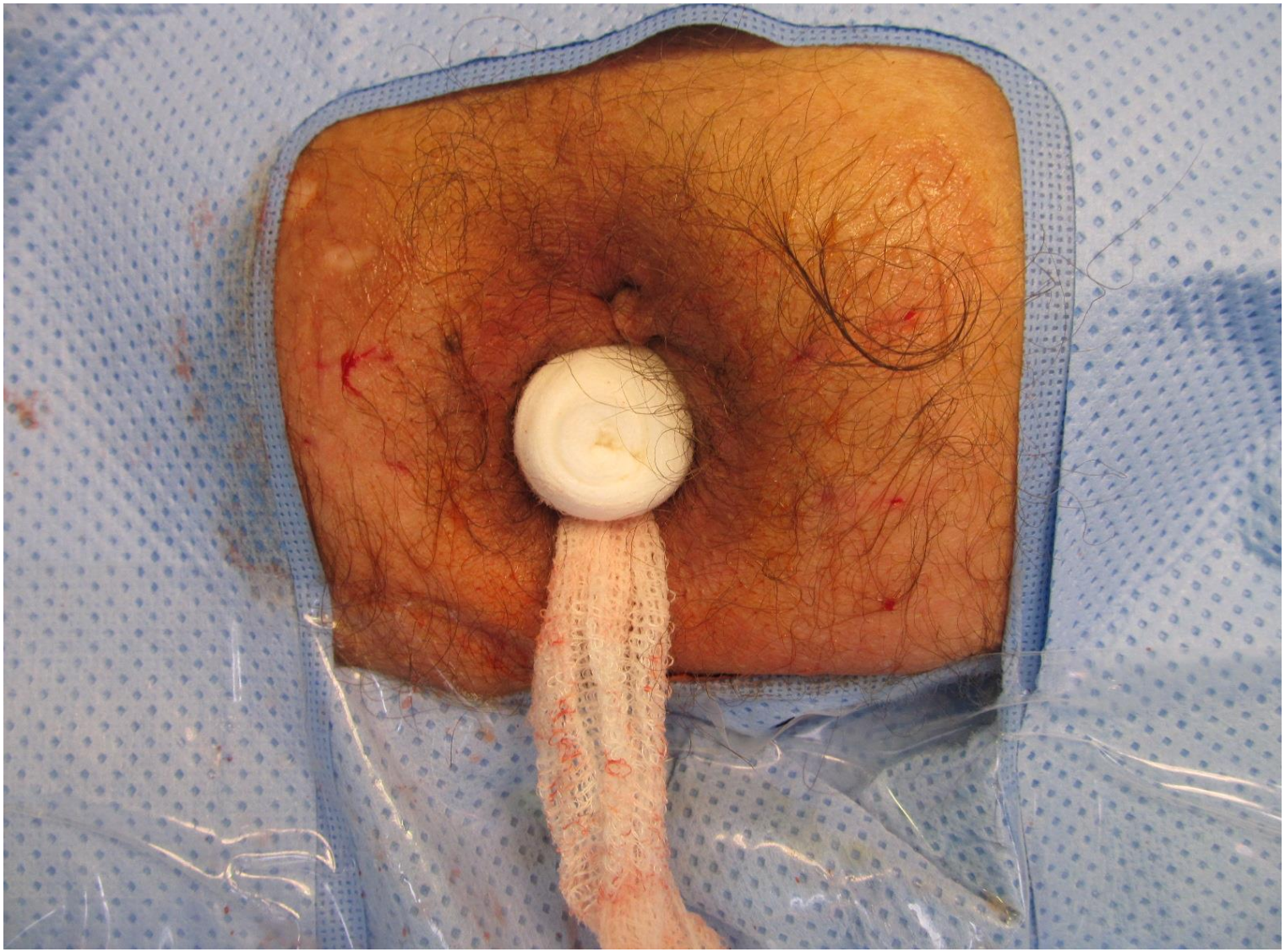

Technik: Longo-OP

Nachbehandlung

- In der Regel kann der wache Patient am Abend bereits Normalkost zu sich nehmen
- Mobilisation ab 1. postop Tag
- Tamponade ex am 1. postop Tag
- Keine digitalen Manipulationen (speziell kein „Ausräumen“) für 14 Tage
- Keine Suppositorien für 10 Tage postop
- Abführen durch orale Abführmittel (z.B. Abführtee ab 1. postop Tag)
- Wenn am 3. postop Tag kein Stuhlgang: Ubretid-Gabe

BG Klinikum Hamburg

Technik

ANUS-PRAETER-ANLAGE

per Minilaparotomie

OP-Vorbereitung

- ggf. präoperative MDP
- Pat. nüchtern
- OP unter Vollnarkose und Relaxation
- Praeoperatives Anzeichnen der Lokalisation des AP durch den Operateur im Sitzen!
- Singleshot-i.v.-Antibiose perioperativ:
  → Cephazolin 2g und Metronidazol 500mg
- Eine Darmspülung (oral oder retrograd) oder ein Einlauf ist praeoperativ nicht erforderlich

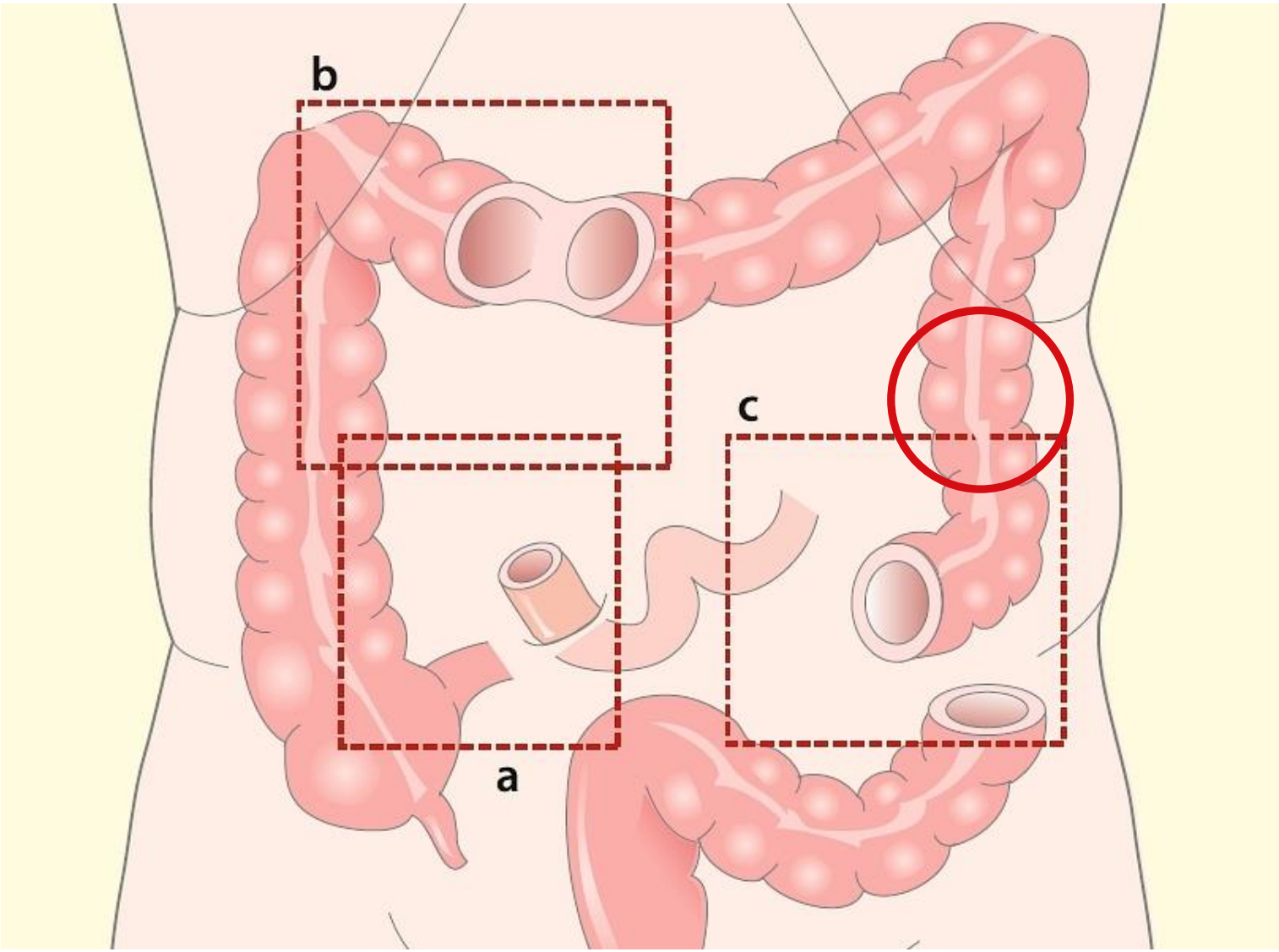

Technik: doppelläufiger Anus praeter

Cellaplast

Coloplast

Technik: doppelläufiger Anus praeter

Technik: doppelläufiger Anus praeter

Technik: doppelläufiger Anus praeter

Technik: doppelläufiger Anus praeter

Technik: doppelläufiger Anus praeter

Technik: doppelläufiger Anus praeter

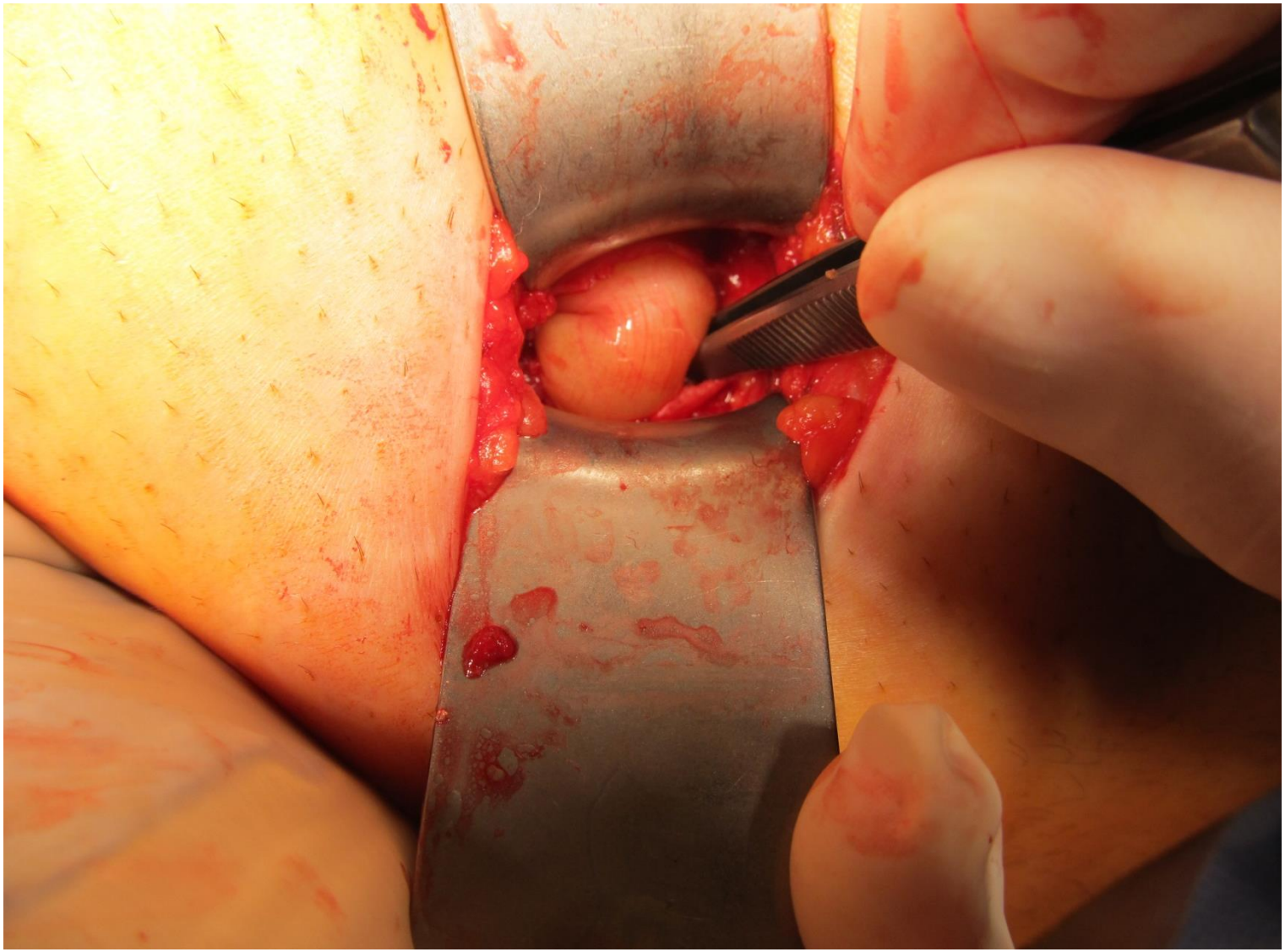

Technik: doppelläufiger Anus praeter

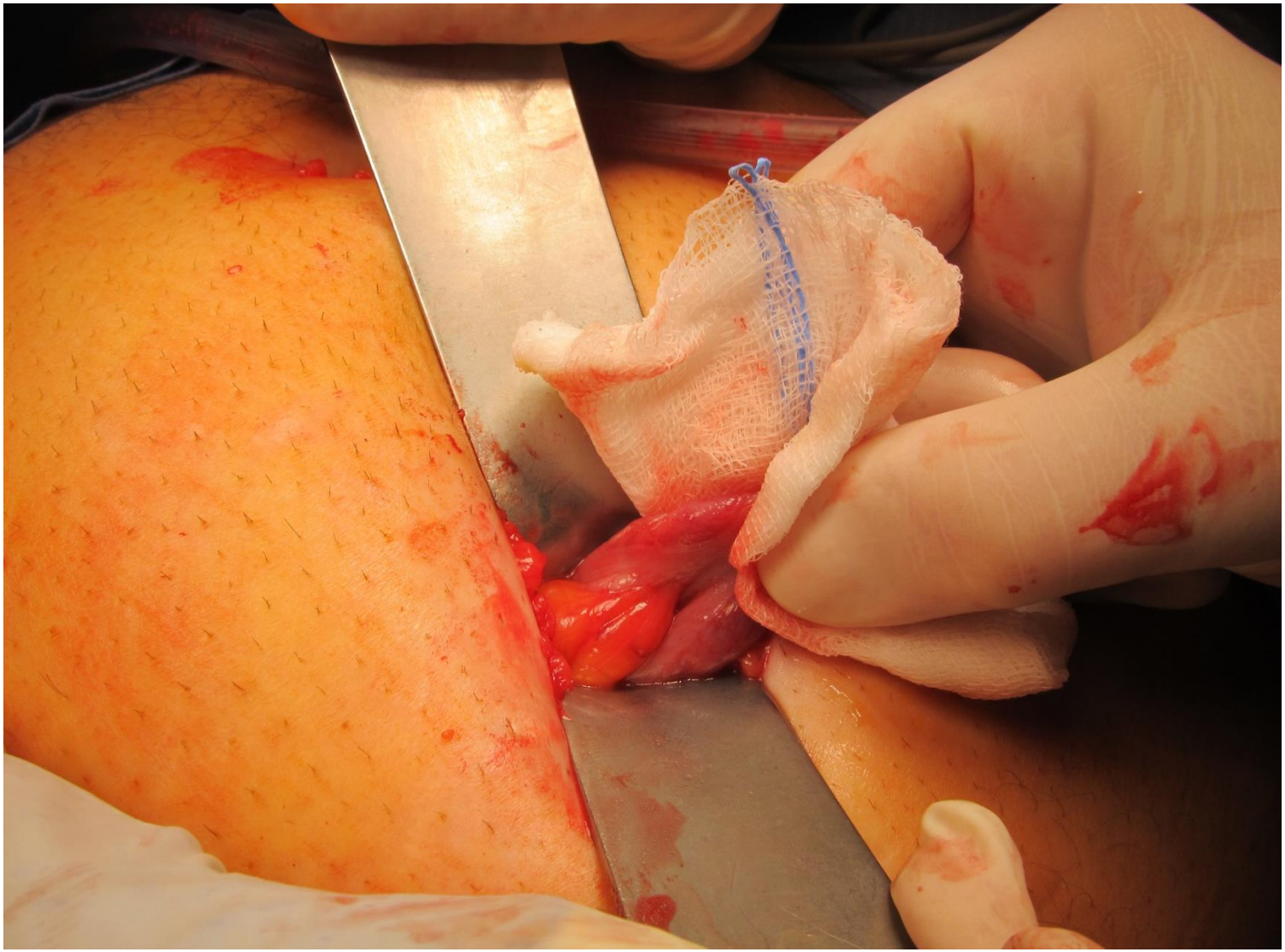

Technik: doppelläufiger Anus praeter

Technik: doppelläufiger Anus praeter

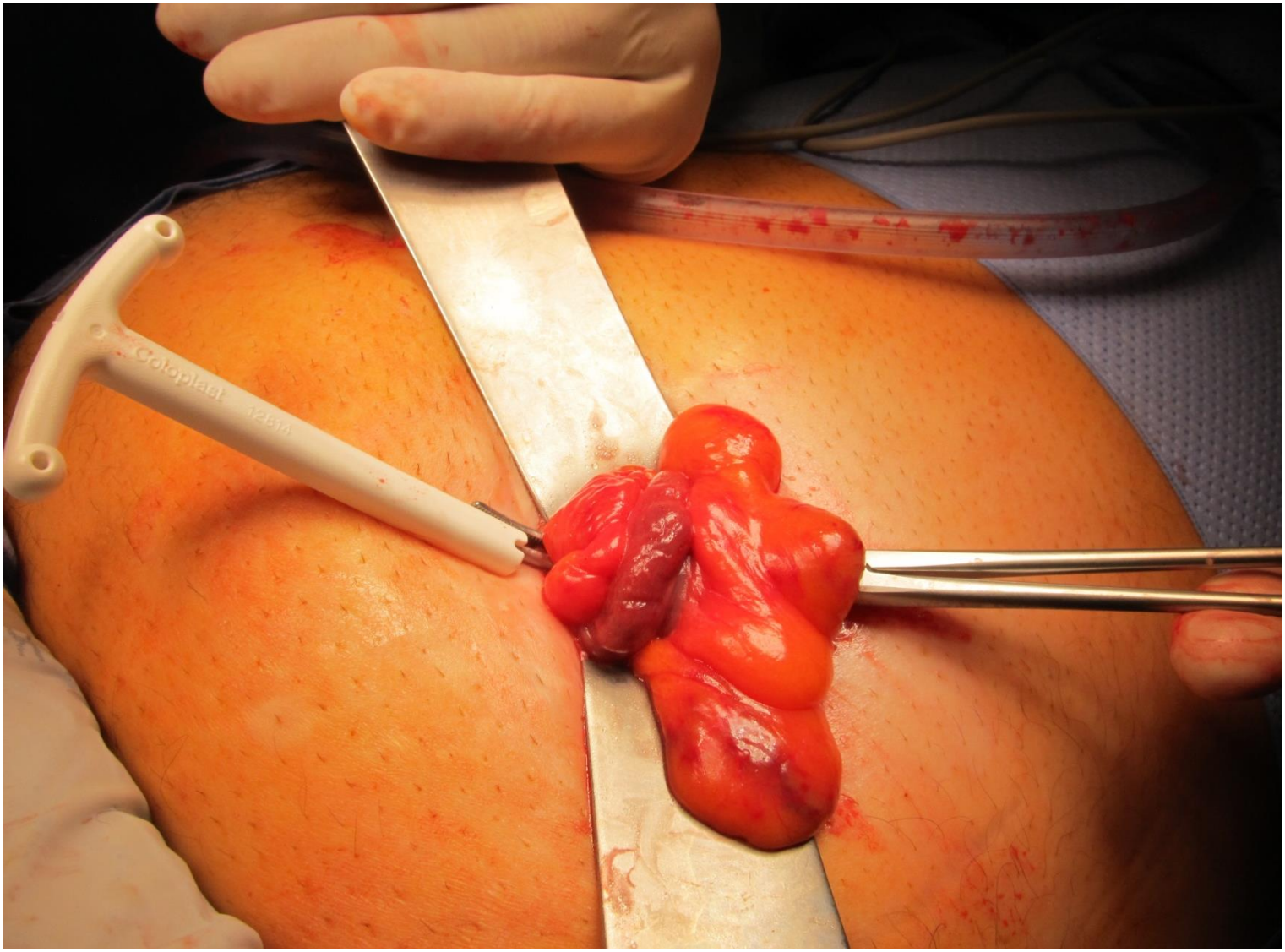

Technik: doppelläufiger Anus praeter

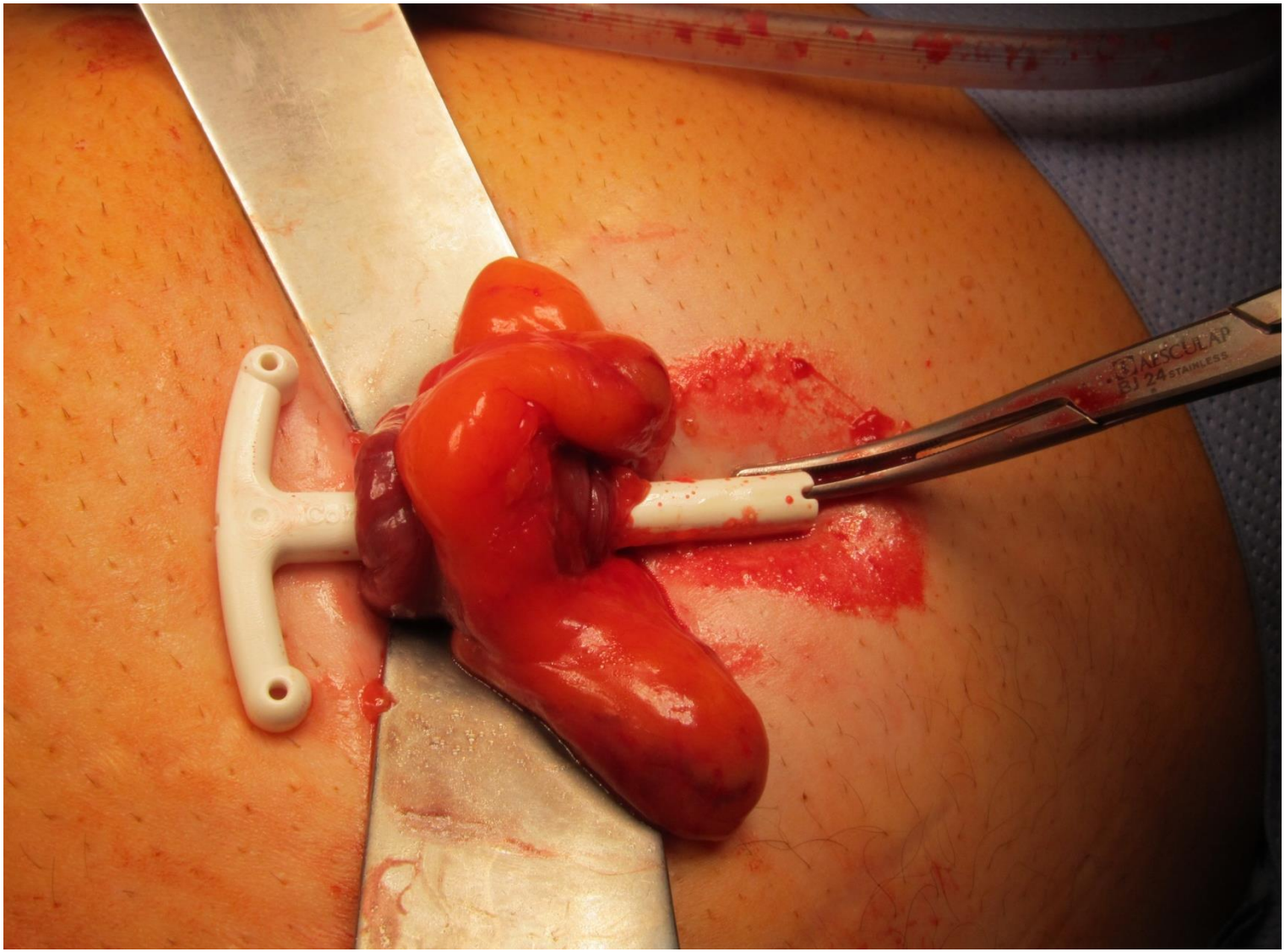

Technik: doppelläufiger Anus praeter

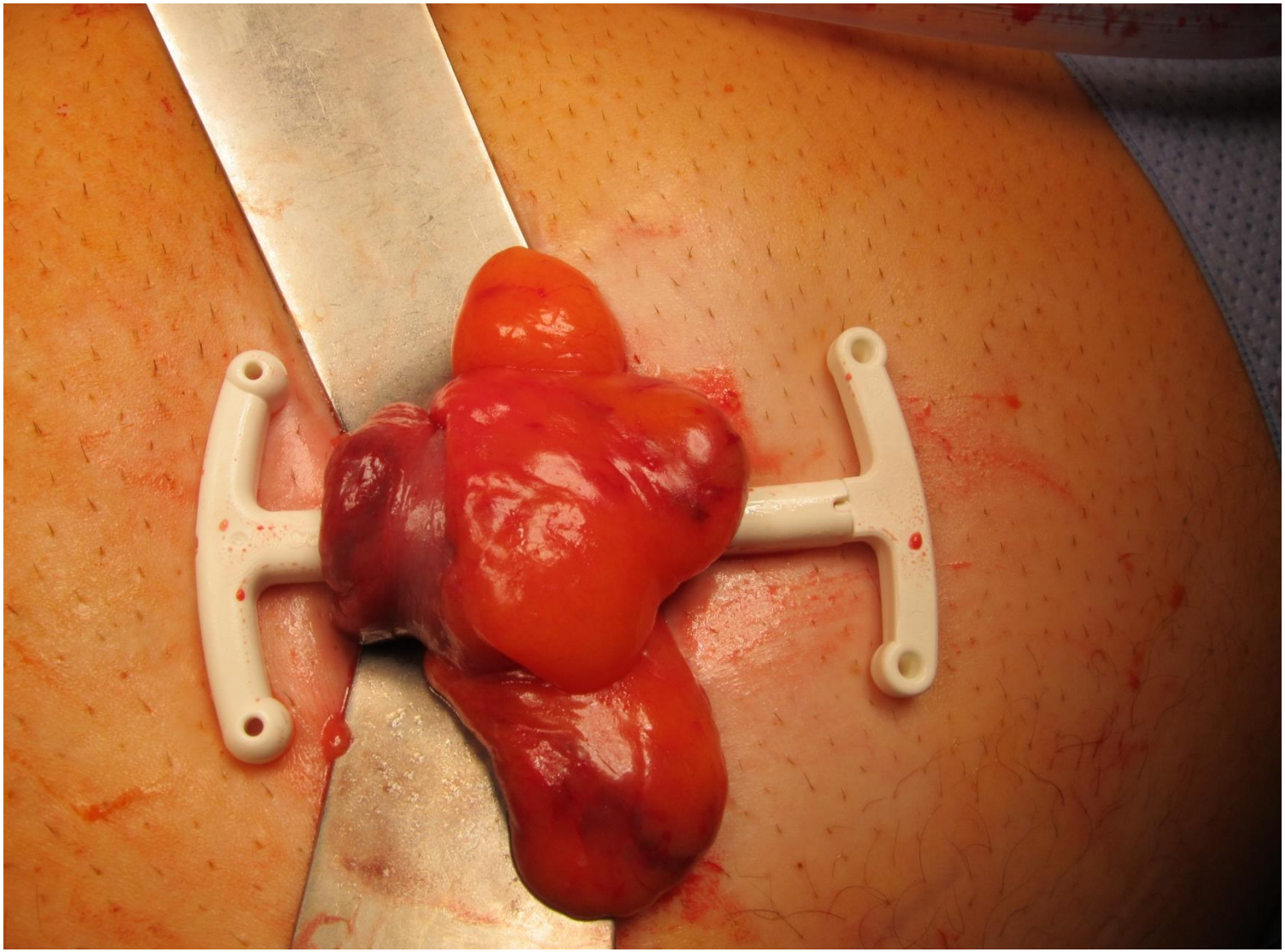

Technik: doppelläufiger Anus praeter

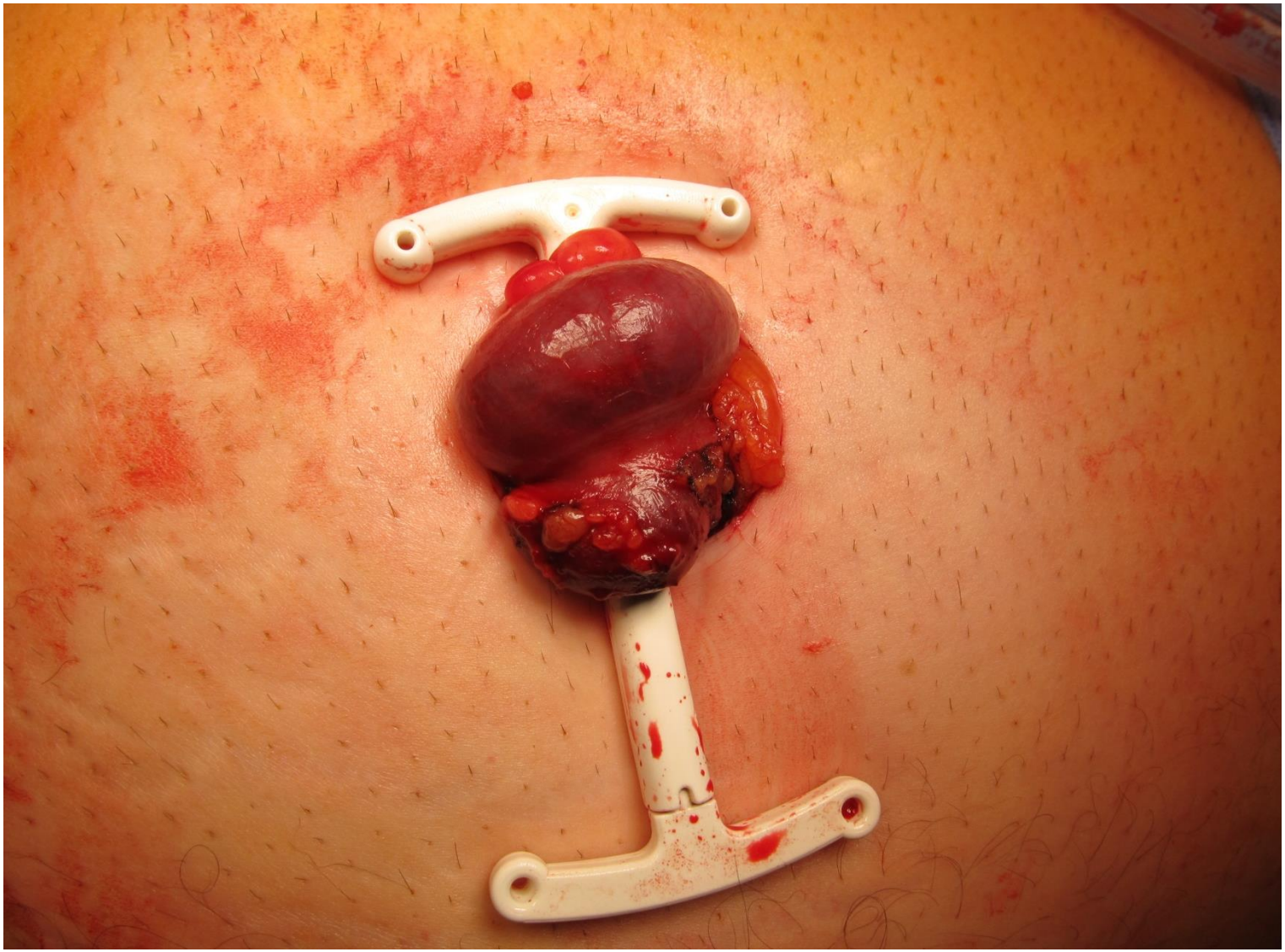

Technik: doppelläufiger Anus praeter

Technik: doppelläufiger Anus praeter

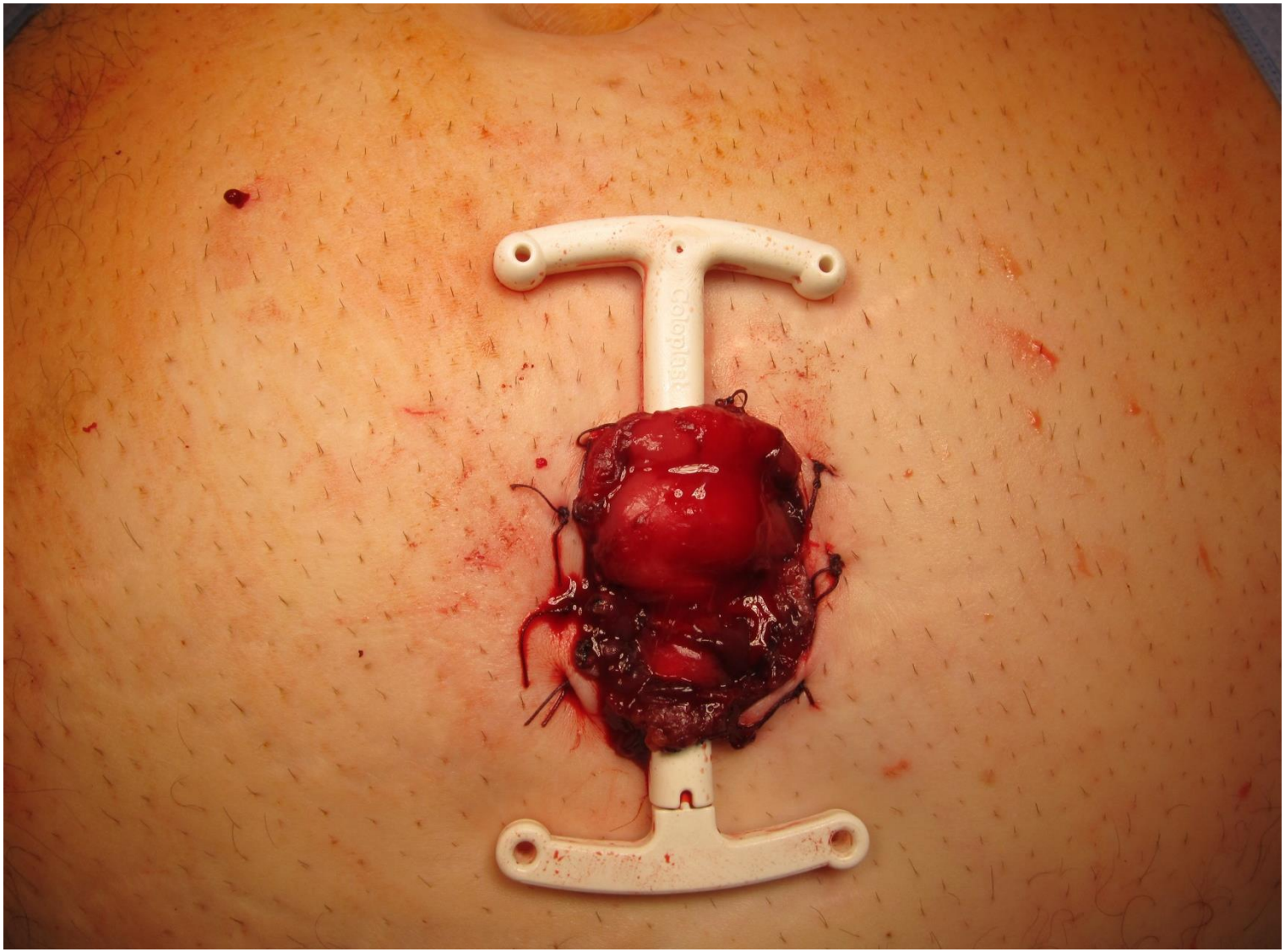

Technik: doppelläufiger Anus praeter

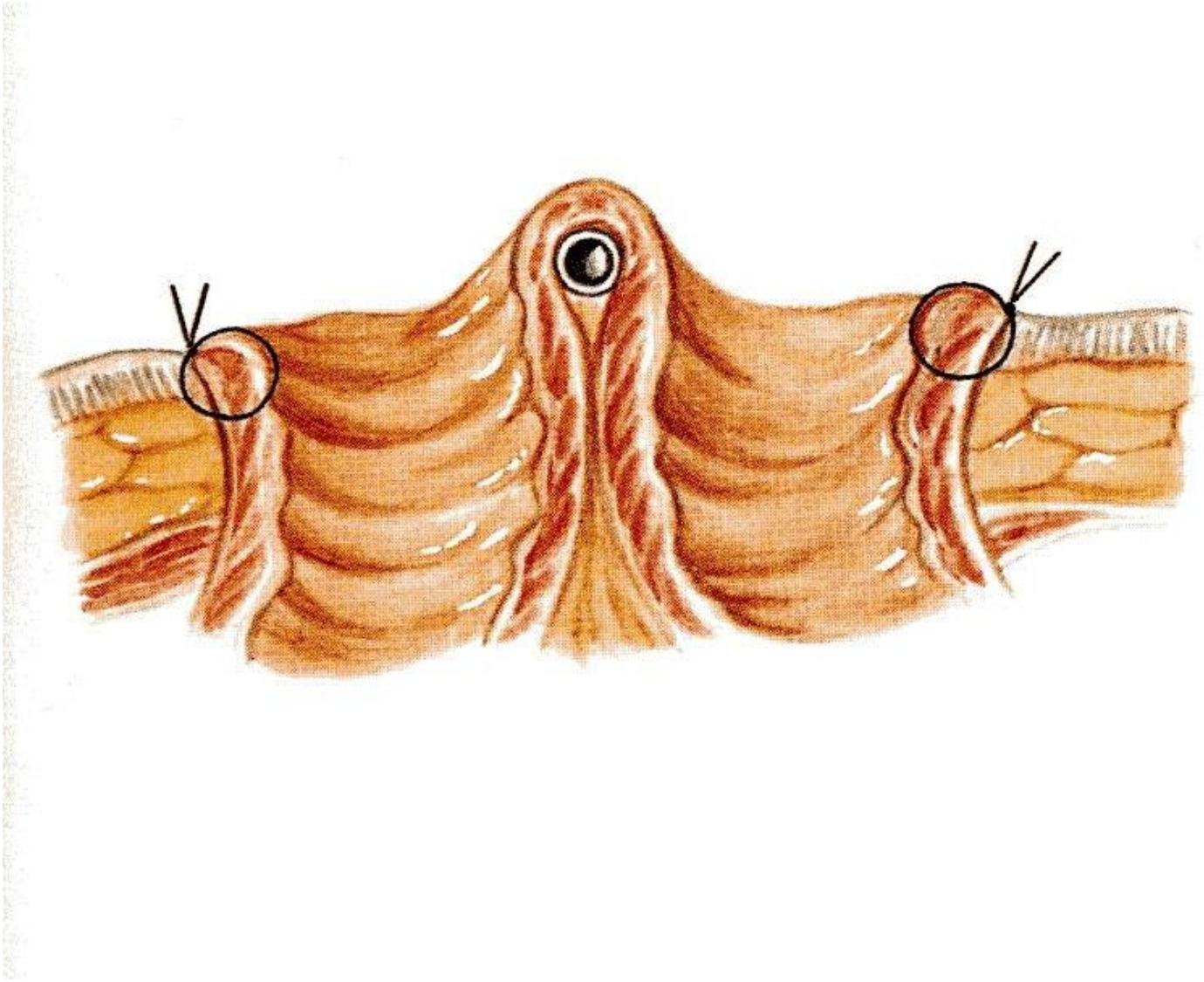

Technik: doppelläufiger Anus praeter

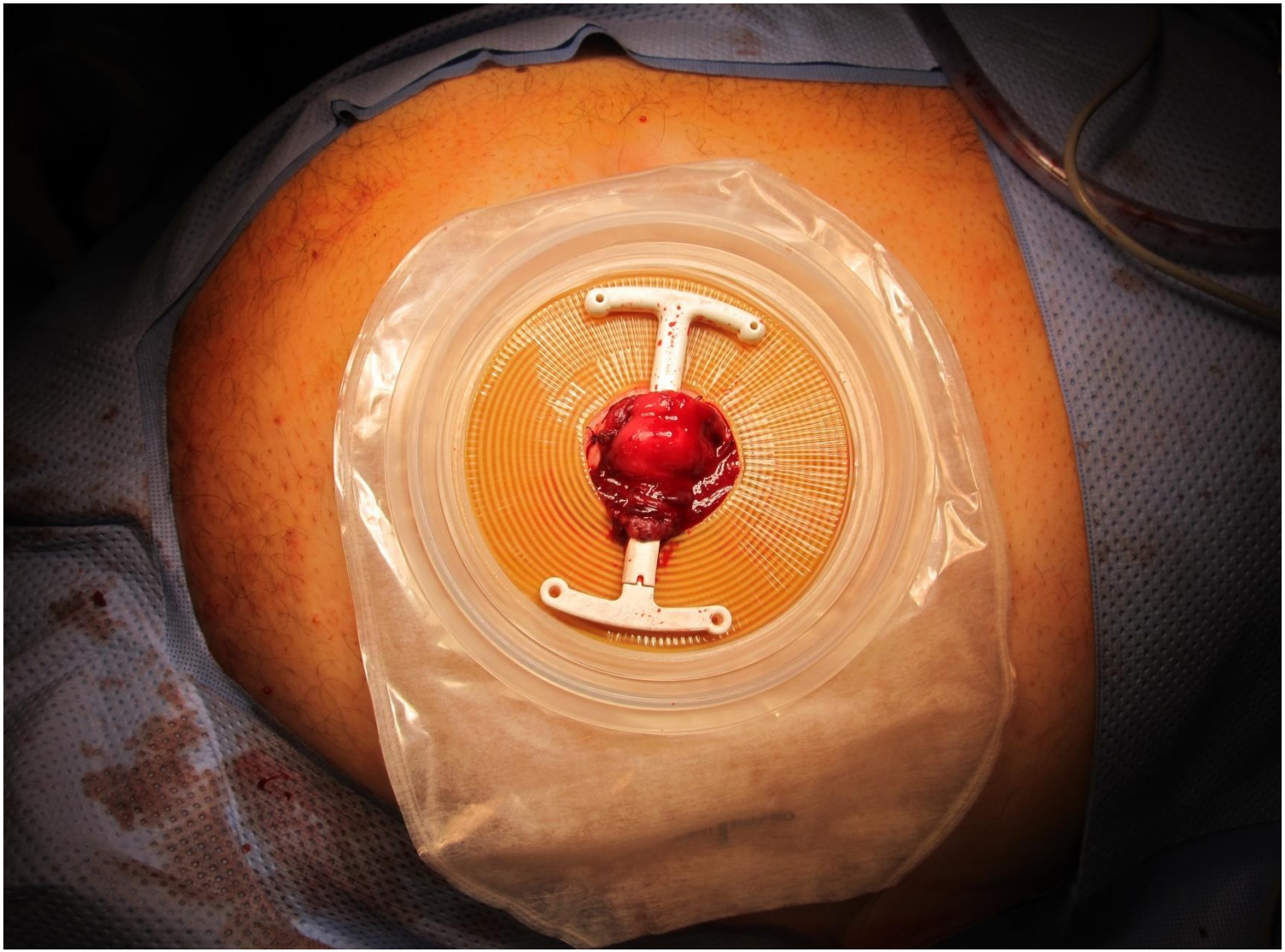

Technik: doppelläufiger Anus praeter

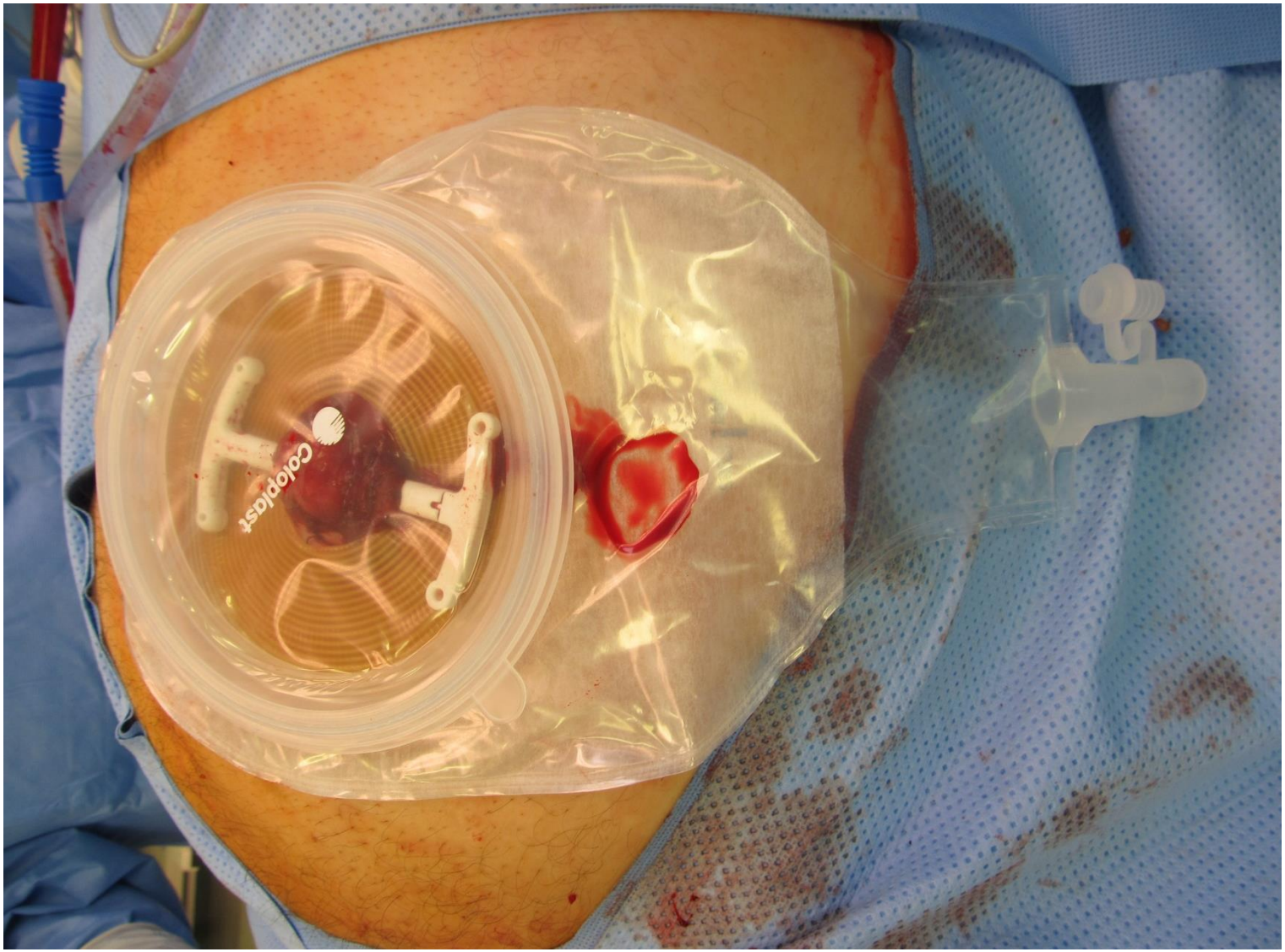

Technik: doppelläufiger Anus praeter

Nachbehandlung

- Reiter kann in der Regel am 10. postop. Tag entfernt werden.
- Danach kann auch ein (kleinerer) individuell angepasster AP-Beutel verwendet werden
- Fadenzug am 14. postop Tag
- Begleitung der Stomapflege durch Stomatherpeut/-in (auch nach der Entlassung zu Hause)
- Mobilisation am 1. postop Tag meistens möglich
- in der Regel am 1. postop Tag wieder Vollkost (nach Ansage Operateur)

Nachbemerkungen zu AP per Minilaparotomie:

- Verfahren nur bei Pat. ohne Voroperationen
- ggf. Umsteigen auf mediane Laparotomie (od. Laparoskopie)
- nicht geeignet bei Megakolon Transversum / Descendens
- diskutabel bei Colon elongatum → Segmentresektion?

Fallbeispiel

L.D. (w) 56J QSL C5 inkomplett AIS Typ C

→ rezidivierende Koprostasen mit heftig geblähtem Abdomen
→ Beeinträchtigung der Zwerchfellfunktion
→ rezidivierenden Pneumonien

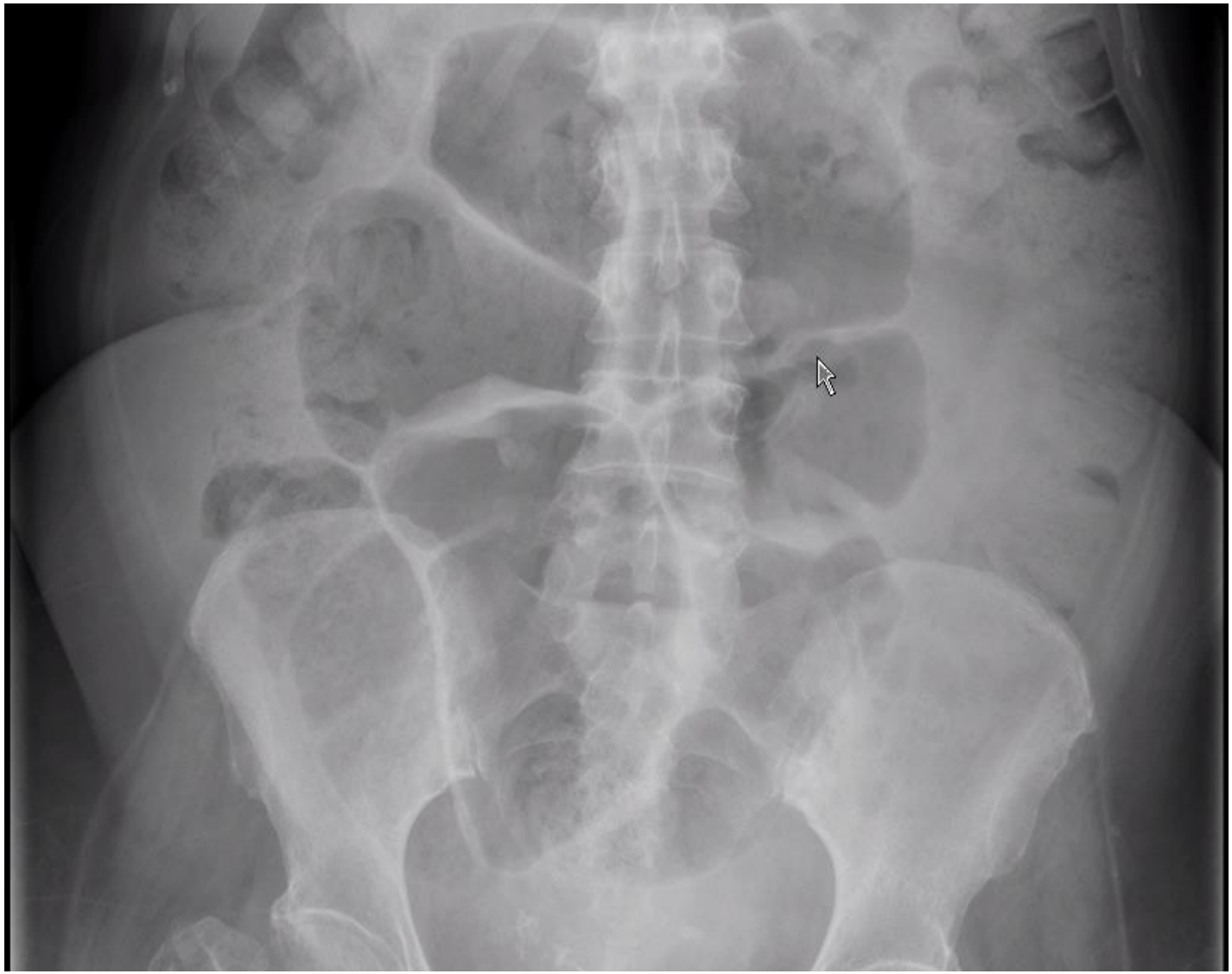

Technik: Anus praeter

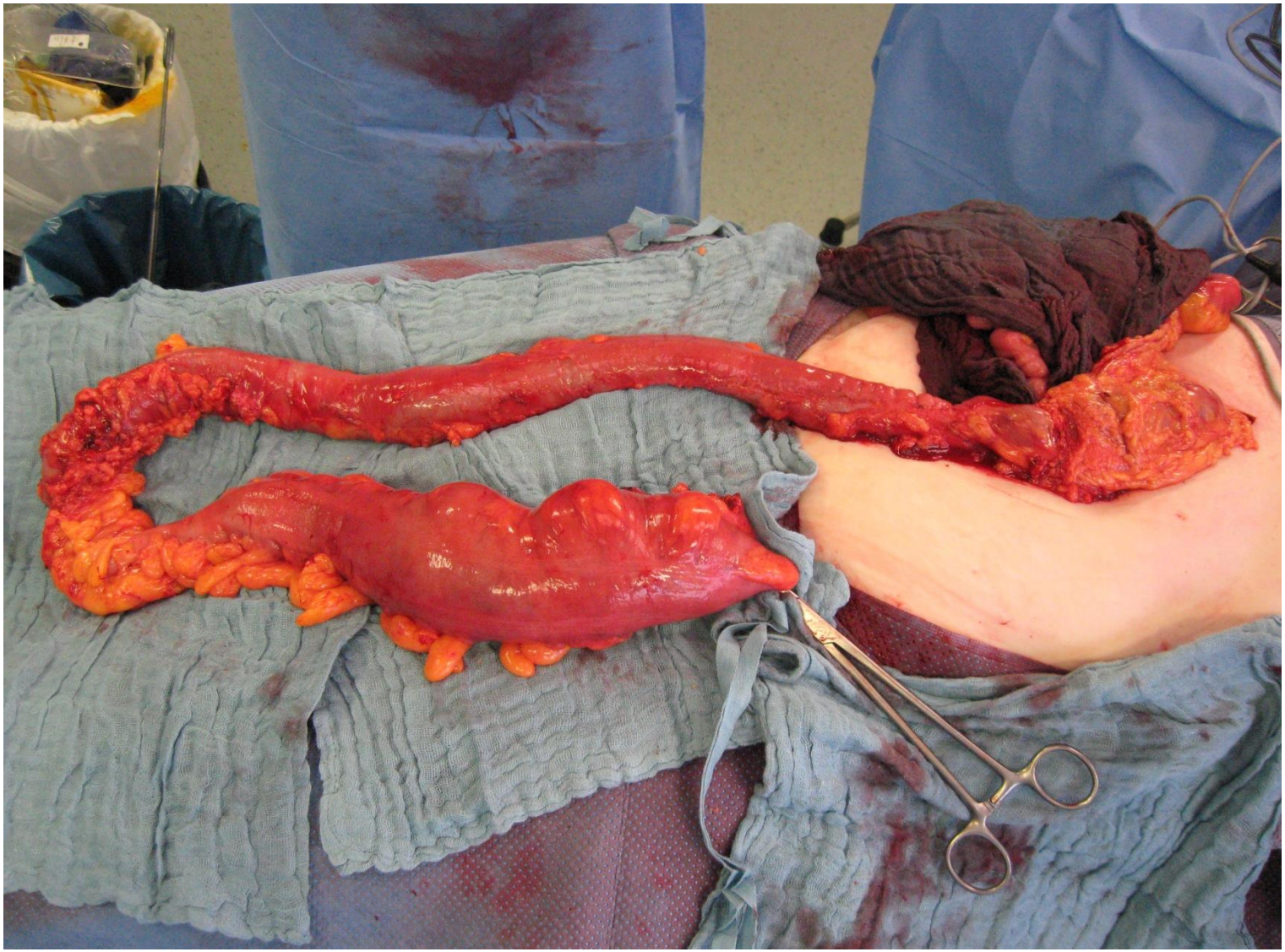

Technik: Anus praeter

ERGEBNISSE

Anzahl Operationen bei (Hämorrhoidal-) Prolaps
2011-2016

OP-Verfahren	Anzahl
OP nach Longo	52
OP nach Milligan-Morgan	5
OP nach Parks	2
Mariskenabtragung	2
gesamt	**61**

Anzahl Anus-praeter-Anlagen
2011-2016

Indikation	Anzahl
Analabszess /-fistel	7
perianaler Dekubitus	43
Patientenwunsch	17
Colon elongatum / Megakolon part. Kolonresektionen + endst. AP	7
Colon elongatum / Megakolon Hemikolektomien + endst. AP	5
sonstiges insuffizientes Darmregime	4
AP-Rückverlagerung	3
gesamt	**86**

Revisionen nach Anus-praeter-Anlage
2011-2016

Indikation	Anzahl
parastomale Hernien	2
Prolaps / dilatierter AP → Fasciendoppelung / Vicrylnetz / plastische Einengung	3

2012.03.26 07:55

Revisionen nach Anus-praeter-Anlage
2011-2016

Indikation	Anzahl
parastomale Hernien	2
Prolaps / dilatierter AP → Fasciendoppelung / Vicrylnetz / plastische Einengung	3

Revisionen nach Anus-praeter-Anlage
2011-2016

Indikation	Anzahl
parastomale Hernien	2
Prolaps / dilatierter AP → Fasciendoppelung / Vicrylnetz / plastische Einengung	3
stenosierter AP → plastische Erweiterung	1
Stuhlübertritt vom zuführenden in den abführenden Schenkel → Umwandlung in endständigen AP	2

Revisionen nach Anus-praeter-Anlage
2011-2016

Indikation	Anzahl
parastomale Hernien	2
Prolaps / dilatierter AP → Fasciendoppelung / Vicrylnetz / plastische Einengung	3
stenosierter AP → plastische Erweiterung	1
Stuhlübertritt vom zuführenden in den abführenden Schenkel → Umwandlung in endständigen AP	2
gesamt	**8**

Schlussbemerkungen

- nach initialer Ablehnung hohe Akzeptanz für angelegten AP im Verlauf
- kaum Wunsch nach Rückverlegung
- häufig eigener Wunsch zur AP-Anlage nach Erfahrungsaustausch mit AP-Trägern

vielen Dank für die Aufmerksamkeit!